

## Tuberculoma cardíaco

### Cardiac tuberculoma

Guillermo Fernández-García\*, Ignacio Fallas-Mora, Eduardo Alvarado-Sánchez

Servicio de Cardiología, Hospital San Vicente de Paul, Caja Costarricense del Seguro Social, San José, Costa Rica

Recibido: 13 febrero 2024

Aceptado: 16 mayo 2025

Publicado: 31 diciembre 2025

\*Correspondencia: Guillermo Fernández García. grfg1711@gmail.com

#### Resumen

La tuberculosis (TB) sigue siendo una enfermedad importante en países en vías de desarrollo. La presentación miocárdica que solo afecta al miocardio es muy inusual. Su diagnóstico se basa en una alta sospecha diagnóstica y, de ser posible, se complementa con un estudio histopatológico, lo cual no siempre es factible.

En este reporte de un caso presentamos una paciente femenina de 20 años de edad con el diagnóstico de TB activa y tromboembolismo pulmonar, en quien se documenta de manera incidental una masa en cámara cardíaca derecha. Tras el tratamiento óptimo, la masa demostró regresión en los estudios posteriores.

**Palabras clave:** Tuberculosis. Tuberculoma cardíaco. Masa. Trombo.

#### Abstract

Tuberculosis (TB) is still an important disease in third-world countries. Myocardial clinical presentation that only involves myocardium is quite unusual. The diagnosis will be based on high clinical suspicion and, if possible, complemented by histopathological studies, which is not always possible.

In this case report, we present a 20-year-old female with a TB diagnosis and thromboembolism in which we detect a cardiac mass in the right chamber. After optimal treatment, the mass showed a regression in its size, according to posterior studies.

**Keywords:** Tuberculosis. Cardiac tuberculoma. Mass. Thrombus.

#### Introducción

La tuberculosis es una enfermedad causada por la bacteria *M. tuberculosis*. Según la World Health Organization, es considerada una de las causas infecciosas principales de mortalidad [1]. Las infecciones extrapulmonares poco frecuentes, por ejemplo, se estima una incidencia de pericarditis tuberculosa del 1-2% [2].

Aún más rara es la infección miocárdica manifestada como un tuberculoma cardíaco. De hecho, sus reportes en autopsias fueron de aproximadamente 0,3% [3]. En este reporte de caso clínico presentamos a una paciente femenina de 20 años con diagnóstico reciente de TB activa con una masa intracardiaca derecha diagnosticada de manera incidental.

Rev. Costarric. Cardiol. 2025; Vol. 27 (2): 42–46

<https://doi.org/10.63885/rcc.v27n2.004>

[www.revistacardiologiacr.com](http://www.revistacardiologiacr.com)

## Caso clínico

Paciente femenina de 20 años conocida con diagnóstico activo de tuberculosis pulmonar en primera fase de tratamiento, quien es ingresada a hospitalización por trombosis venosa profunda del miembro inferior izquierdo más tromboembolismo pulmonar segmentario sin repercusión hemodinámica.

Hallazgos ultrasonográficos:

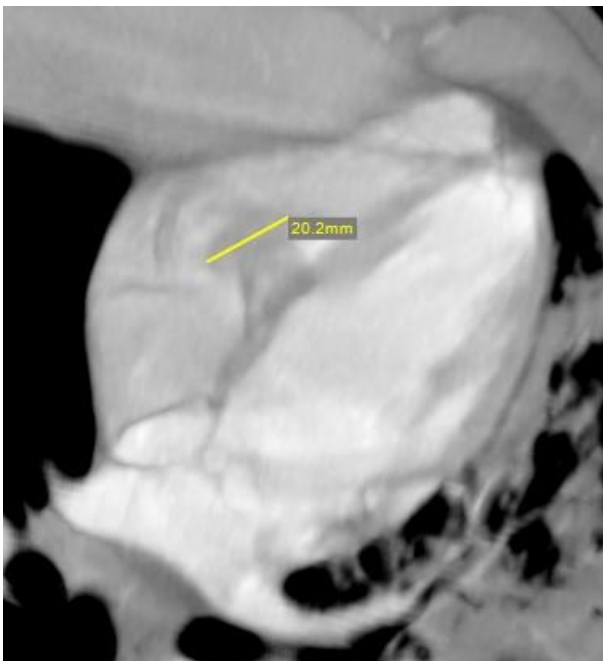
- Extensa trombosis venosa del miembro inferior izquierdo.
- Hallazgos de angiografía pulmonar por tomografía axial computarizada de tórax:
- Tromboembolismo pulmonar agudo multisegmentario.

En el servicio de cardiología se recibe una solicitud de ecocardiograma como parte de su estratificación por el tromboembolismo pulmonar. Se inicia con el análisis de la tomografía axial computarizada, donde se documenta, tal como se visualiza en la imagen 1, una masa cardíaca en cámaras derechas no descrita en el reporte oficial. (**Figura 1**)

## Reporte de ecocardiograma transtorácico (Figuras 2 y 3)

### Conclusiones

Se identificó una masa en la cavidad derecha, la cual se encontraba adherida a la cuerda tendinosa de la válvula tricúspide. La función sistólica biventricular



**Figura 1.** Tomografía axial computarizada de tórax que muestra una masa cardíaca en cámaras derechas (flecha), no descrita en el reporte inicial

se mantuvo conservada, al igual que la función diastólica. El pericardio no presentó alteraciones.

## Reporte de ecocardiograma transesofágico

### Conclusiones

Dificultades técnicas impiden una adecuada toma de imágenes.

## Laboratorios de ingreso

En los estudios de laboratorio realizados al ingreso, el hemograma mostró una hemoglobina de 10,7 g/dL, con un hematocrito del 32 %, un recuento leucocitario de 9 330 células/ $\mu$ L y plaquetas de 397 000 células/ $\mu$ L. En cuanto a la función renal y el perfil electrolítico, se documentaron valores de nitrógeno ureico de 4,4 mg/dL y creatinina de 0,49 mg/dL, con sodio de 134 mmol/L, potasio de 3,7 mmol/L, cloruro de 101 mmol/L, calcio de 8,6 mmol/L y magnesio de 1,79 mmol/L.

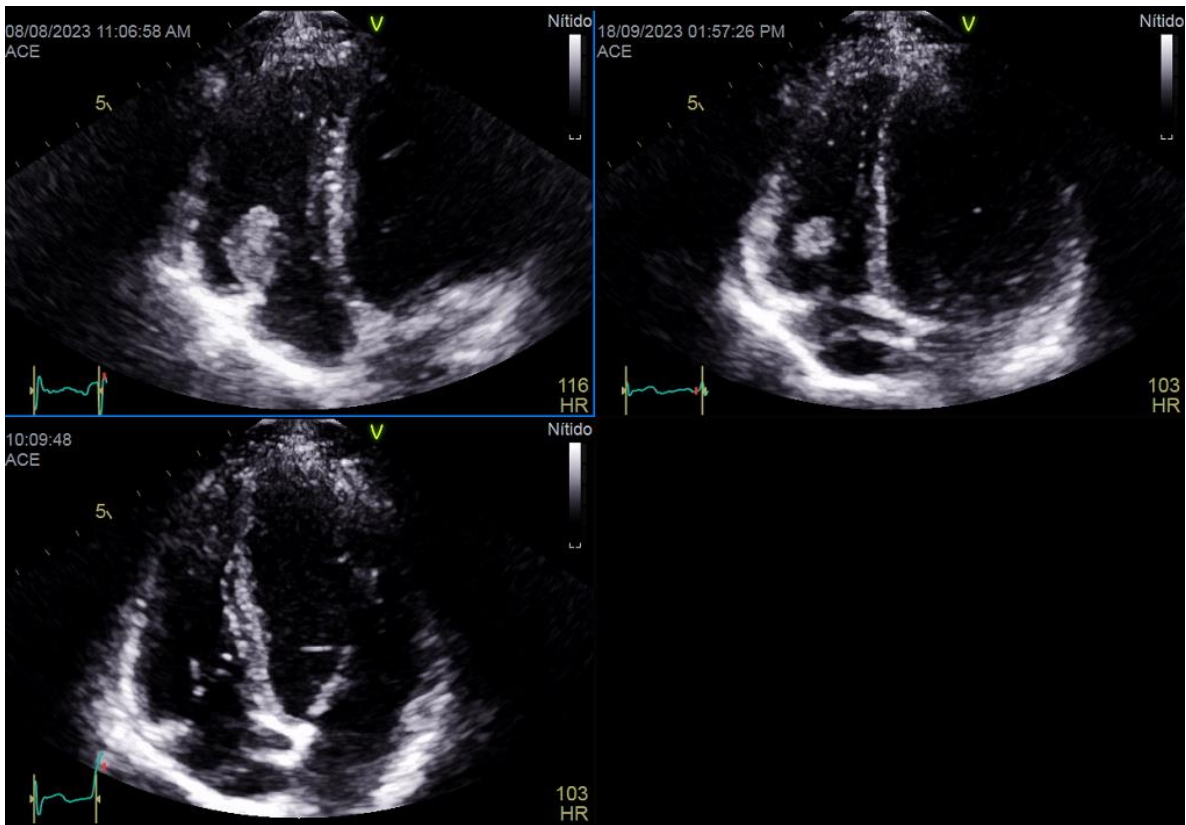
Dentro de los marcadores específicos, la troponina fue de 0,005 ng/mL y el NT-proBNP de 105 pg/mL. El perfil metabólico evidenció un colesterol HDL de 45 mg/dL, LDL de 171 mg/dL y triglicéridos de 156 mg/dL. Adicionalmente, el estudio de esputo para bacilo de Koch resultó positivo.

En base a estos hallazgos se inicia la hipótesis de una masa cardíaca con alta probabilidad de tratarse de un tuberculoma, dado el historial clínico del paciente. Se intentó coordinar la toma de una biopsia por parte del equipo de hemodinamia, lo cual se difirió debido a que la lesión, por su ubicación en el músculo papilar, presentaba un alto riesgo de generar una insuficiencia tricuspídea posterior o asociada al procedimiento. De igual manera, ante la estabilidad hemodinámica de la paciente y el alto riesgo de una lesión secundaria a la intervención necesaria, el equipo cardioquirúrgico declina la opción de tomar la biopsia.

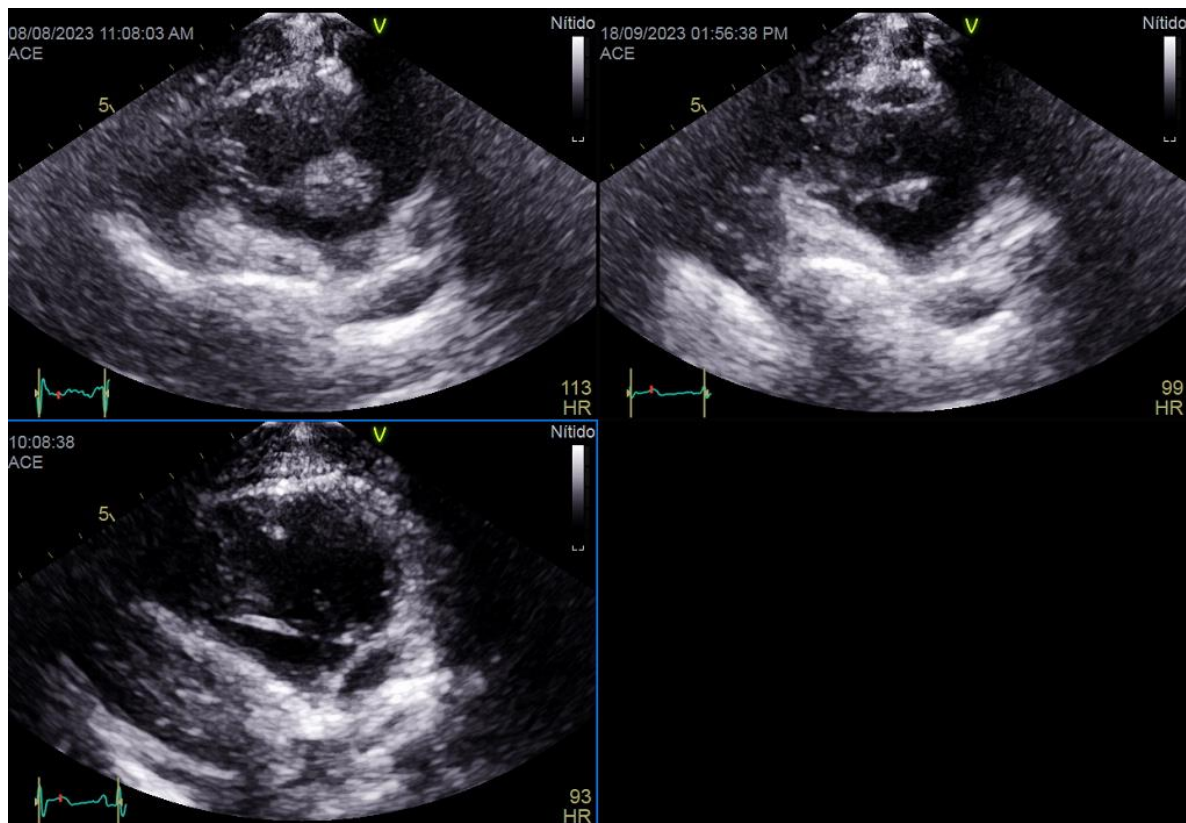
La paciente se mantuvo hospitalizada recibiendo terapia antifúngica óptima y anticoagulación para el tratamiento del tromboembolismo pulmonar, sin sufrir complicaciones. Los ecocardiogramas posteriores fueron tres, documentándose progresivamente una disminución del tamaño de la masa intracardíaca, lo cual se observa en las siguientes imágenes (**Figuras 2 y 3**).

## Discusión

En este caso clínico, se abordó como diagnóstico sindrómico masa intracardíaca, en el cual las posibilidades de tumor, trombo o vegetación son contempladas. En nuestro caso se trajo a discusión la hipótesis de tuberculoma cardíaco, como posibilidad, dado el diagnóstico de tuberculosis pulmonar activa en la



**Figura 2.** Ecocardiograma transtorácico que evidencia disminución del tamaño de la masa intracardíaca en cavidades derechas durante el seguimiento



**Figura 3.** Ecocardiograma transtorácico de control que muestra reducción adicional de la masa intracardíaca tras el tratamiento antifímico y la anticoagulación

paciente. Como se escribió en la introducción, la tuberculosis cardíaca es muy infrecuente y los reportes de un tuberculoma cardíaco son aún más insólitos. Se encuentran escasos reportes de esta entidad en la literatura. Ante la ausencia de evidencia contundente por biopsia, pero tomando en cuenta los antecedentes de la paciente y las características de la lesión intracardiaca, su manejo se enfocó a un tuberculoma vs. un trombo intracardiaco. Sin embargo, es el deseo de los autores dirigir este artículo hacia el tópico de tuberculoma cardíaco debido a su baja incidencia.

Respecto al tuberculoma, fue inicialmente o por primera vez descrito por Laennec en su tratado en 1824, en donde describe este como el sitio número 13 afectado por esta enfermedad [4].

Respecto a la fisiopatología de esta enfermedad, hay que recordar que es más frecuente en pacientes inmunosupresos. El cómo ocurre fisiopatológicamente es todavía un misterio. Sin embargo, se ha descrito que la diseminación hematológica o linfática en una tuberculosis mediastínica son los mecanismos propuestos [5].

En múltiples bibliografías se describen las tres formas de tuberculosis: miliar, nodular e infiltrante difusa [6].

El diagnóstico empieza bajo la sospecha, con apoyo de las imágenes ecocardiográficas o de otra modalidad; en las imágenes podemos documentar una masa; este hallazgo se debe complementar con una biopsia. En nuestro caso, ante la ubicación de la masa, fue imposible avanzar en el estudio de la masa por medio de la biopsia. Sin embargo, el curso clínico fue el esperado. Conforme pasaron los días de tratamiento con terapia optimizada, la masa fue disminuyendo de tamaño hasta desaparecer.

Respecto al tratamiento, no se cuenta con una evidencia sólida en cuanto a la duración de este. Se conocen escasas publicaciones en cuanto al manejo óptimo de los mismos [7]. Según las guías OMS 2021, las TB extrapulmonares reciben el mismo tratamiento, excepto la TB meníngea. En nuestro centro, la opinión de expertos fue manejar el caso como manifestación de tuberculosis extrapulmonar, la cual amerita una extensión de hasta 1 año de terapia antifúngica. Esto se basa en la literatura actualmente disponible, la cual no ha presentado una evidencia tan sólida como sí lo ha hecho en los casos de tuberculosis pulmonar aislada [10,11]. Concluimos que estos casos son muy raros hoy en día. Es evidente que predominan en países en vías de desarrollo. Consideramos que es necesario estandarizar un manejo con el fin de mejorar la respuesta de estos pacientes.

## Agradecimientos

Se agradece al servicio de cardiología del Hospital San Vicente de Paul, a la paciente por su colaboración en la toma de imágenes y, en conjunto, la toma de las mejores decisiones.

## Financiamiento

Esta investigación no recibió ninguna subvención específica de agencias de financiamiento de los sectores públicos, comercial o sin fines de lucro.

## Contribución de los autores

Los autores certifican haber contribuido de igual manera con la concepción, diseño, material científico e intelectual y redacción del manuscrito.

## Conflicto de intereses

Los autores declaran no tener conflicto de interés.

## Uso de IA

Los autores declaran que no se utilizaron herramientas de inteligencia artificial en ninguna fase de la elaboración del manuscrito.

## Referencias

1. World Health Organization. WHO consolidated guidelines on tuberculosis: module 1: prevention: tuberculosis preventive treatment. Disponible en: <https://www.who.int/publications/i/item/who-consolidated-guidelines-on-tuberculosis-module-1-prevention-tuberculosis-preventive-treatment> (Accessed on April 12, 2021)
2. Larrieu AJ, Tyers GF, Williams EH, Derrick JR. Recent experience with tuberculous pericarditis. *Ann Thorac Surg.* 1980 May;29(5):464-8. Disponible en: [https://doi.org/10.1016/s0003-4975\(10\)61681-5](https://doi.org/10.1016/s0003-4975(10)61681-5). PMID: 7377888.
3. Kapoor OP, Mascarenhas E, Rananaware MM, Gadgil RK. Tuberculoma of the heart. Report of 9 cases. *Am Heart J [Internet].* 1973;86(3):334-40. Disponible en: [http://doi.org/10.1016/0002-8703\(73\)90042-2](http://doi.org/10.1016/0002-8703(73)90042-2)
4. Das KM, Mansoori TA, Alattar YH, Gorkom KV, Shamisi A, Melethil AP, et al. Tuberculosis of the heart: a diagnostic challenge. *Tomography.* 2022;8(4):1649-65. Disponible en: <https://doi.org/10.3390/tomography8040134>.
5. Blanco-Pertúz, P., Pérez-Mingán, G., Montes-Arcón, P., & Vélez-Aguirre, J. D. (2023). Infección del miocardio por *Mycobacterium tuberculosis*: una localización infrecuente de una infección antigua. *Revista chilena de infectología*, 40(2), 183-186. Disponible en: <https://doi.org/10.4067/S0716-10182023000200183>
6. Gaultier Y, Alou A, Cénac A, Develoux M, Vetter JM. Tuberculome du coeur. Apport de l'échographie. A propos d'un cas [Tuberculoma of the heart. Contribution of echography. Apropos of a case]. *Arch Mal Coeur Vaiss.* 1987 Aug;80(9):1413-6. French.
7. Krishnaswami H, Cherian G. Right atrial tuberculoma: report of a case with complete recovery. *Thorax* 1984; 39: 550-1. Disponible en: <https://doi.org/10.1136/thx.39.7.550>.

8. Al-Nasser I, Anwar AM, Nosir YF, Chamsi-Pasha MA, Ajam A, Alqiriaqri A, et al. Bicaval obstruction complicating right atrial tuberculoma: the diagnostic value of cardiovascular MR. *J Cardiovasc Magn Reson* 2008;20:1060.
9. Halim MA, Mercer EN, Guinn GA. Myocardial tuberculoma with rupture and pseudoaneurysm formation—successful surgical treatment. *Br Heart* 1985;54:603–4.
10. Bass JB JR, Farer LS, Hopewell PC, O'Brien R, Jacobs RF, Ruben F et al. Treatment of tuberculosis and tuberculosis infection in adults and children. American Thoracic Society and The Centers for Disease Control and Prevention. *Am J Respir Crit Care Med* 1994; 149: 1359-1374.
11. Chemotherapy and management of tuberculosis in the United Kingdom Recommendations 1998. Joint Tuberculosis Committee of the British Thoracic Society. *Thorax* 1998; 53: 536.