

Manejo de complicación postraumática dental. Informe de caso

Management of the postraumatic dental complication. A case report

Alejandra Peralta Cervantes, Universidad De La Salle, Bajío, México. alejandra_999@hotmail.com
Sergio Curiel Torres, Universidad De La Salle, Bajío, México. sercuriel@yahoo.com.mx.

RESUMEN

Se presenta el caso clínico de una paciente femenina de 7 años de edad, la cual sufrió traumatismo dental en el central superior derecho permanente, al impactarse de manera directa en el pavimento al caer de una bicicleta. Se presenta necrosis pulpar como complicación postraumática a un mes de ocurrido el evento. El objetivo de este caso es mostrar que el diagnóstico adecuado y el conocimiento sobre un protocolo para el manejo del paciente con trauma dental son indispensables para el éxito del tratamiento y pronóstico del diente.

PALABRAS CLAVE

Traumatismo dental, diagnóstico, ferulización, apicoformación.

ABSTRACT

The clinical case of a 7-year-old female patient who suffered dental trauma in the permanent upper right central incisor presented by directly impacting the pavement after falling from a bicycle. Pulpar necrosis is presented as a postraumatic complication one month after the event.

The objective of this case is to show that the adequate diagnosis and knowledge about the protocol for the management of the patient with dental trauma is essential for the success of the treatment and prognosis of the tooth.

KEYWORDS

Dental trauma, diagnosis, splinting, apicoformation.

Recibido: 27 abril, 2018

Aceptado para publicar: 2 julio, 2018

INTRODUCCIÓN

El Diccionario Terminológico de Ciencias Médicas define trauma como aquellas lesiones externas o internas provocadas por una violencia exterior. (Cardenal, 1992).

Un trauma dental es un impacto fuerte sobre las estructuras biológicas dentales o estructuras adyacentes de las cuales se deriva algún tipo de lesión. (Caicedo, 1998).

Los traumatismos dentales presentan un problema de salud pública entre niños y adolescentes; el manejo de estas lesiones así como sus complicaciones suelen representar un reto para el especialista, debido a la complejidad del diagnóstico y su consecuente tratamiento adecuado.

Las lesiones traumáticas dentales se clasifican en dos grandes grupos; fracturas de tejidos duros: Infracciones del esmalte, fractura no complicada de corona (esmalte y dentina sin comprometer lo pulpar), fractura complicada de corona (esmalte y dentina con exposición pulpar), fractura radicular, fractura corono radicular y fractura del proceso alveolar y, por otra parte, se encuentran lesiones en los tejidos de soporte: concusión, subluxación, luxación lateral, intrusión, luxación extrusiva y avulsión. (Andreasen, 2011)

Las causas más comunes para la presencia de traumatismos son las caídas, seguidas por lesiones deportivas y, por último, peleas/agresiones. En Latinoamérica entre un 0,5% y un 58,6% han presentado algún tipo de trauma dental. La edad más frecuente es entre los 8 y 12 años, existe mayor prevalencia en hombres en relación 2:1 con mujeres y el órgano dental mayormente traumatizado es el incisivo central superior. (Mallqui-Herrada, 2012).

El diagnóstico es de suma importancia, ya que tendrá una relación directa sobre el tratamiento por realizar y el pronóstico del órgano dentario. Es necesario conocer cuándo se produjo el traumatismo así como la fuerza y forma del impacto; el estado de las estructuras de sostén, el desarrollo fisiológico de la raíz y algunos otros datos como situaciones médicas del paciente.

La examinación oral, prueba de movilidad, de percusión, de sensibilidad pulpar junto con el examen radiográfico y el registro fotográfico son esenciales para establecer un diagnóstico pulpar, de tejidos duros y de soporte (Andreasen, 2011).

Al presentarse una fractura complicada de corona, es necesario un tratamiento inmediato en el diente traumatizado para evitar cambios degenerativos en el tejido pulpar. En las fracturas de corona con luxación concomitante, la complicación traumática más frecuente es la necrosis pulpar dada por la interrupción de la circulación, consecuencia de la luxación. (Mendoza, 2012; Olsburgh, 2002 & Guiyan, 2017).

El objetivo principal del tratamiento de estas fracturas debe ser la formación de una barrera de tejido duro que conserve la pulpa vital y que esté libre de inflamación. Esto lo podemos conseguir mediante el recubrimiento pulpar directo o la pulpotomía parcial, utilizando hidróxido de calcio en caso de que no haya concluido el cierre apical, para que se pueda continuar la formación radicular y desarrollar un ápice con una constricción en la proximidad de la unión de la dentina con el cemento (apicogénesis). Sin embargo, en el caso de dientes con ápice abierto, cuando estos tratamientos no puedan realizarse, debemos extraer la pulpa y

realizar una inducción apical (apicoformación). (Mendoza, 2012 & Nagas, 2016).

En dentición permanente, el tratamiento de estas exposiciones pulpares dependerá del potencial curativo de la pulpa, y tras realizar la correcta exploración clínica y radiológica debemos valorar lo siguiente:

- **Tiempo transcurrido desde que ocurrió el traumatismo hasta que recibió atención dental:** cuanto antes se instaure el tratamiento, menos posibilidad de contaminación y, por lo tanto, hay mayores posibilidades de éxito.
- **Tamaño de la exposición pulpar:** cuanto más pequeña sea la exposición menor será el daño pulpar, sin embargo, es inevitable el contacto de la pulpa con los productos de degradación (contaminación).
- **Madurez del ápice:** los dientes con ápice abierto tienen respuesta biológica más favorable.
- **Presencia de lesiones en el ligamento periodontal:** Debe valorarse la severidad del daño en los tejidos de soporte dental. (Guiyan, 2017 & Jackson, 2006).

La subluxación es una lesión del ligamento periodontal dada por un impacto de grado considerable que dará lugar a la rotura de fibras principales del ligamento periodontal; el diente se afloja pero no se desplaza y a menudo hay hemorragia en el surco gingival. Las pruebas de vitalidad pulpar pueden ser inicialmente negativas. El paquete vasculonervioso puede permanecer o no intacto, dependiendo básicamente del estadio de desarrollo radicular en que se encuentre el diente en el momento del traumatismo. Es necesario

tomar una radiografía con una angulación aproximada del cono de 15° en sentido mesial o distal para tratar de observar algún desplazamiento dental o daño al ligamento periodontal. El tratamiento para este caso será una férula flexible durante 10 días con una previa recolocación del diente en su alvéolo. (Barnett, 2002 & Mendoza, 2012).

La Asociación Americana de Endodoncia describe la férula como un aparato rígido, flexible o compuesto, usado para soportar, proteger o inmovilizar los dientes que han sido luxados, reimplantados, fracturados o sujetos a ciertos procedimientos quirúrgicos endodónticos. La fijación debe tener una leve flexibilidad vertical y horizontal para poder soportar la curación. Los tipos de férula son: flexible, la cual permite más movilidad que un diente no lesionado; semirrígida, que permite igual movilidad a la de un diente no traumatizado y rígida: con movilidad menor a la de un diente no lesionado. Se debe ferulizar un diente sano contiguo a los traumatizados con previa reposición en el alvéolo de la pieza luxada.

En la subluxación puede producirse una necrosis pulpar debido a una lesión asociada a la inervación e irrigación de la pulpa, sobre todo, en los dientes con desarrollo apical completo. En dentición permanente en los dientes con desarrollo radicular completo hay necrosis en un 18,4% y en dentición temporal en un 52,9%. (Mendoza, 2012).

El objetivo del tratamiento siempre es la conservación de una pulpa vital sin inflamación. (Andreasen, 2012; Andreasen, 2002 & Jackson, 2006). Es por eso que el pronóstico de supervivencia del órgano dentario en boca está íntimamente relacionado con el diagnóstico y su tratamiento.

PRESENTACIÓN DE CASO

Paciente femenino de 7 años de edad, se presenta al Departamento de Urgencias de la Facultad de Odontología de la Universidad de La Salle Bajío en León, Guanajuato, México el día 09 de enero de 2017, tras haber recibido un impacto directo en el pavimento al caer de una bicicleta, se diagnostica fractura complicada de corona en central superior derecho permanente, sin afectación a los tejidos de sostén, el diagnóstico pulpar fue pulpa sana y periodonto periodonto sano; el tratamiento consistió en

la colocación de una resina fotopolimerizable para reconstruir el órgano dentario fracturado, y no realizar tratamiento pulpar ni ferulización. (Figura 1)

La paciente acude al posgrado en endodoncia de la misma Facultad el 03 de febrero de 2017 por presentar dolor agudo, clínicamente presenta una resina de tercio medio a incisal así como dolor a la masticación, a la percusión y a la palpación, inflamación gingival y supuración a través del surco. Se observa extrusión de central superior derecho permanente y

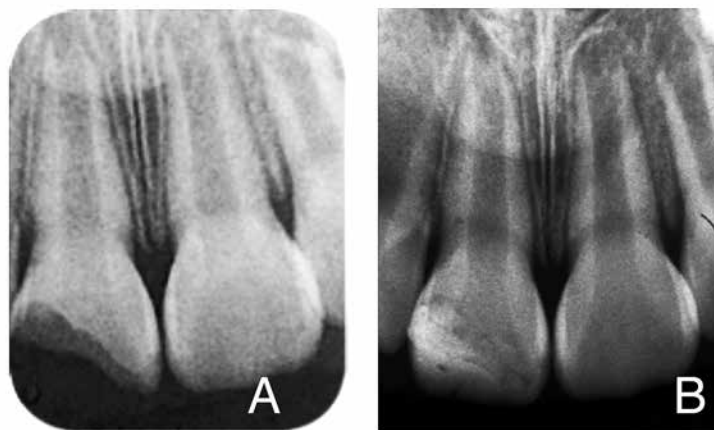


FIG. 1. Día del traumatismo A: Radiografía inicial, B: Radiografía final con la restauración

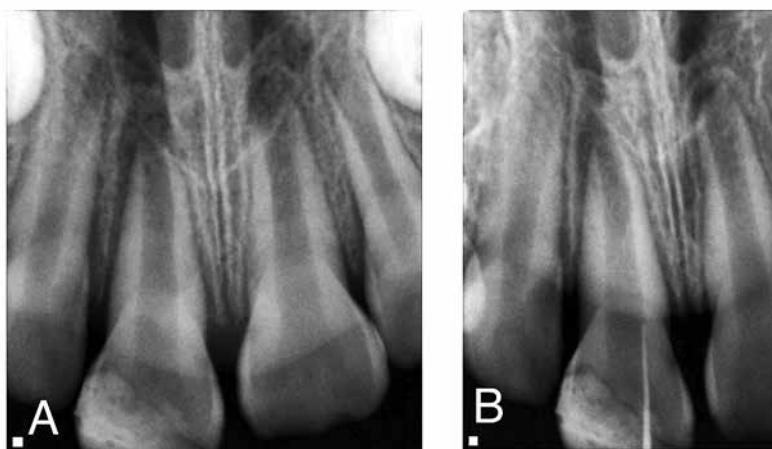


FIG. 2. Urgencia posgrado de Endodoncia A: Radiografía inicial, B: Fistulografía

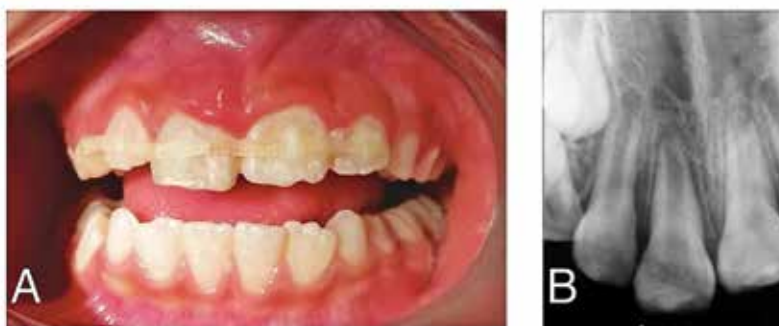

FIG. 3. A: Ferulización de O.D 53 a O.D 22, B: Radiografía final con férula

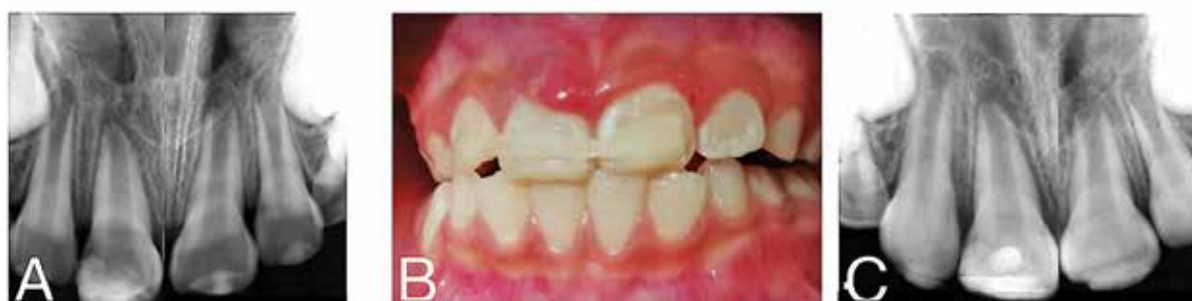

FIG. 4. A: Radiografía de seguimiento. B: Nueva ferulización de O.D 12 a O.D 21, C: Radiografía final con férula

movilidad grado II. Se realiza fistulografía, la cual no va más allá del tercio cervical. Responde negativo a las pruebas de sensibilidad pulpar realizadas con frío (Endolce Coltene ®). Se determina diagnóstico pulpar necrosis pulpar y periodontal periodontitis apical sintomática, y gracias a la historia de trauma se llega a la conclusión de que se presenta una secuela postraumática. (Figura 2).

El tratamiento ese día consistió en realizar curetaje y profilaxis del área al suponer que la supuración provenía de periodonto por mala higiene, posterior a esto se coloca una férula semirrígida (Ribbond®), abarcando desde canino superior derecho infantil a lateral superior izquierdo permanente y se prescriben enjuagues de clorhexidina (Consepsis®, Ultradent). (Figura 3).

Se cita nuevamente el día 09 de febrero de 2017 para control del caso,

la paciente no presenta mejoría en la sintomatología a pesar de que hay disminución en la inflamación gingival y no muestra supuración. Se realizan nuevamente pruebas diagnósticas. Se diagnostica como necrosis pulpar, periodontitis apical sintomática y subluxación de central superior derecho. Se decide colocar una nueva férula realizando la intrusión de la pieza dental y adhiriéndola desde lateral superior derecho a central superior izquierdo. (Figura 4).

A partir de la colocación de la férula, se continúa con el plan de tratamiento programando citas cada 7 días durante un mes y medio; la secuencia de ellas se presenta a continuación:

Cita 1. La paciente se presenta asintomática y con ausencia de inflamación gingival. Se decide realizar apertura cameral (debido a la necrosis pulpar), se encuentra supuración a través del conducto. Se

realiza desinfección con clorhexidina y suero fisiológico. Se determina longitud de trabajo tentativa con localizador apical (Apex ID®, SybronEndo) y se instrumenta con lima manual tipo K 80 (Dentply Maillefer®). Se coloca pasta de hidróxido de calcio en solución acuosa al 35% (Ultracal®, Ultradent) en tercios apical y medio del conducto, se coloca curación de algodón estéril y óxido de zinc y eugenol (IRM®, Dentsply). (Figura 5).

Cita 2. Se realiza apertura cameral, se observa ausencia de supuración, se ejecutan protocolos de desinfección nuevamente y se coloca hidróxido de calcio mezclado con suero fisiológico en consistencia pastosa (Viarden™) en toda la extensión del conducto radicular. (Figura 6).

Cita 3. Se obtienen radiografías de control. No se realiza procedimiento alguno.

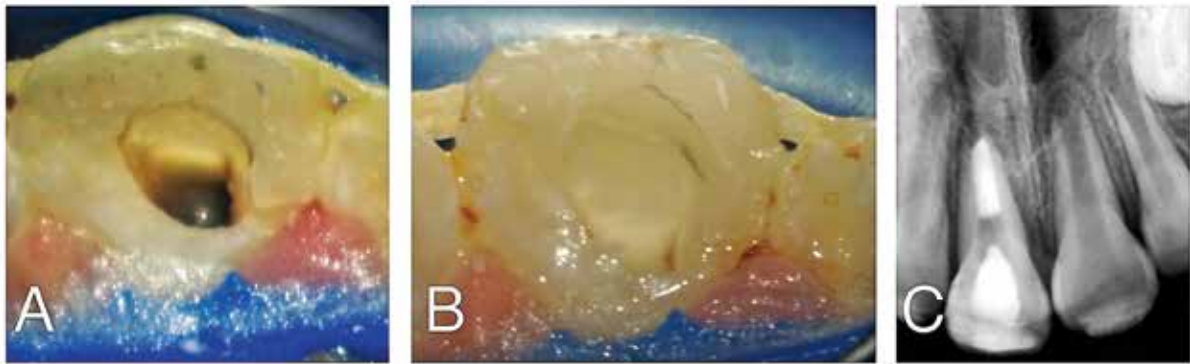


FIG. 5. A: Apertura cameral. B: Desinfección de conducto, C: Colocación de pasta de CaOH₂

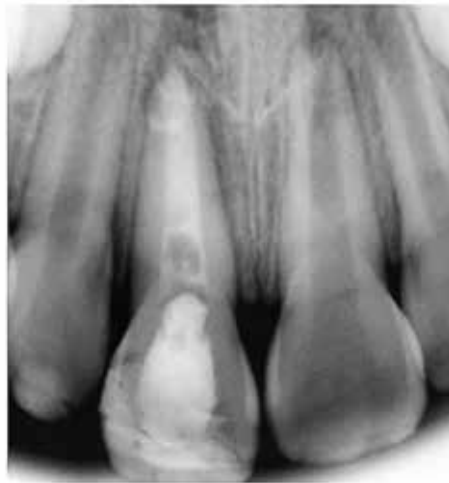

FIG. 6. Colocación de CaOH₂

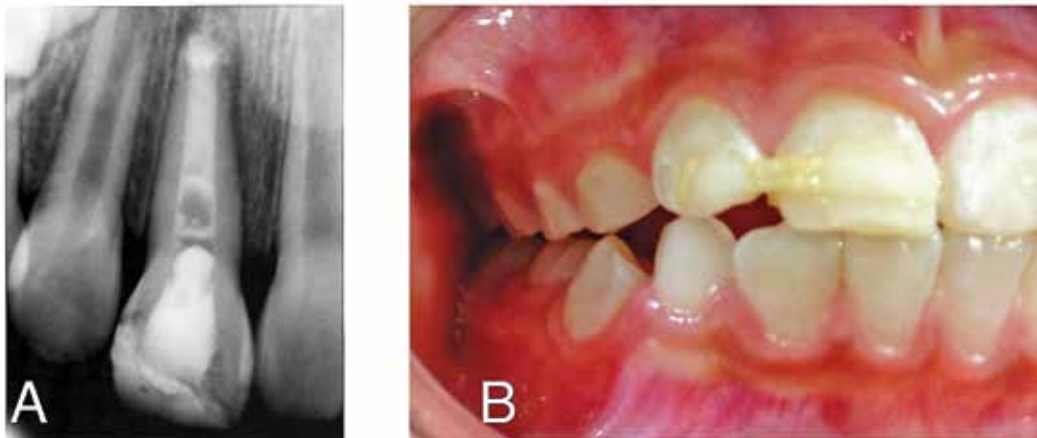


FIG. 7. A: Radiografía de seguimiento, se observa la reabsorción del CaOH₂. B: Disminución de la férula.

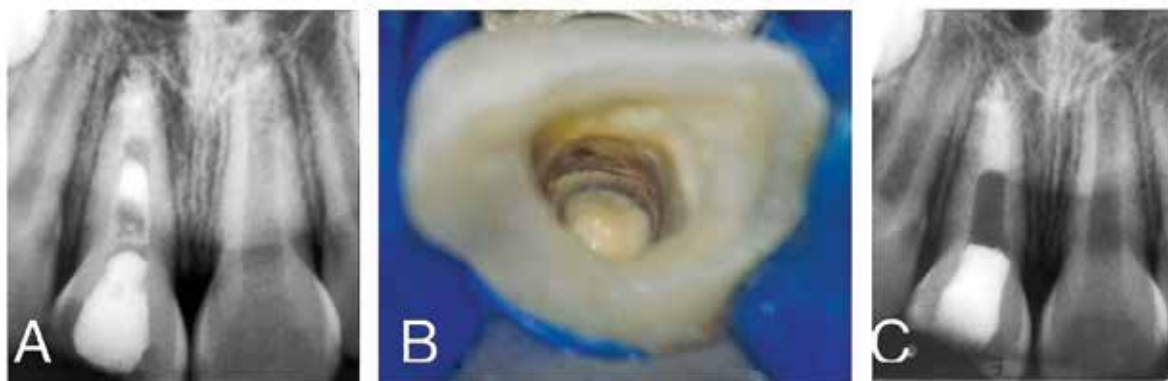


FIG. 8. A: Radiografía de seguimiento, se observa la reabsorción del CaOH2. B: Colocación de biodentine en ápice para promover apicoformación. C: Radiografía final con Biodentine colocado.

Cita 4. Se disminuye el largo de la férula abarcando solo de lateral superior derecho al central superior derecho, para permitir que el diente traumatizado vaya recuperando su movilidad fisiológica. (Figura 7).

Cita 5. Se retira la férula y se observa movilidad fisiológica. Bajo aislamiento absoluto, se realiza apertura cameral, se retira hidróxido de calcio colocado en la cita 2, se utilizan protocolos de desinfección intraconducto previamente descritos y se coloca un material de silicato tricálcico (Biodentine®, Septodont) en tercio apical para inducir apicoformación. (Figura 8).

Cita 6. Se coloca poste de fibra de vidrio de 0,060" / 1,50mm (Parapost®, Coltene) hecho con cemento dual automezclable (BisCem®, Bisco) y se reconstruye corona clínica con resina fluida y híbrida (GradiOso®, VOCO). (Figura 9).

A partir de este momento, se evalúa mensualmente la sintomatología y movilidad, y se monitorea radiográficamente el cierre apical. Posterior a 5 meses del inicio del tratamiento, la paciente continúa asintomática y con movilidad fisiológica. Radiográficamente se observa aparente cierre apical y continuidad en el espacio del ligamento periodontal a lo largo de toda la raíz. Se envía paciente a

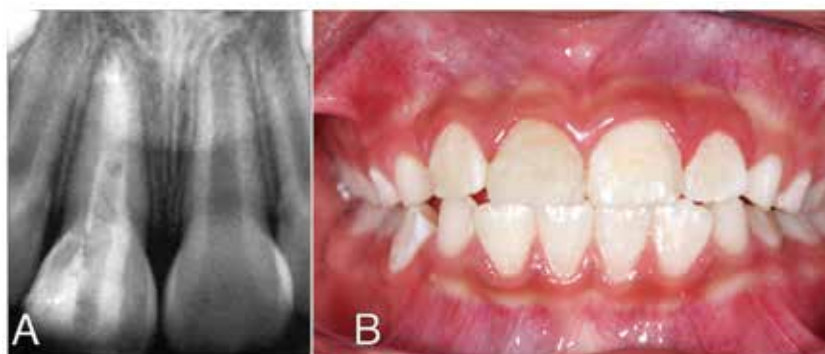


FIG. 9. A: Radiografía con poste de fibra de vidrio colocado B: Reconstrucción

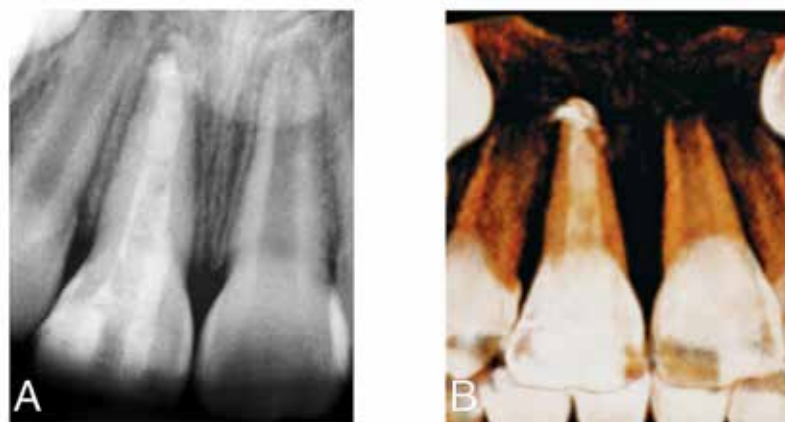


FIG. 10. A: Radiografía aparente cierre apical B: CBCT corroborando apicoformación, se observa extrusión de material en periápice.

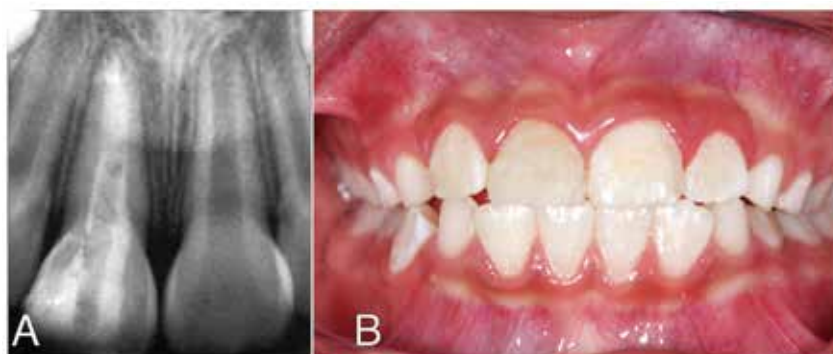

FIG. 11. Radiografía (A) y reconstrucción (B) posterior a 12 meses de iniciado el tratamiento

toma de CBCT para su evaluación, donde se puede observar el cierre apical y extrusión de silicato tricálcico. (Figura 10).

A los 12 meses del inicio del tratamiento, la paciente continúa asintomática y se decide continuar con revisiones cada 6 meses y se le propone el inicio de ortopedia. (Figura 11).

DISCUSIÓN

En trauma dental es indispensable establecer un diagnóstico pulpar, de tejidos duros y de soporte basándose en los hallazgos clínicos y radiográficos; de esta manera, el correcto tratamiento y por consiguiente el pronóstico del órgano dentario será favorable.

Para establecer un correcto diagnóstico completo en un diente traumatizado, gran cantidad de autores recomiendan realizar preguntas sobre el trauma: ¿Cuándo? ¿Dónde? y ¿Cómo sucedió el accidente?; además la examinación clínica nos expresará el tipo de lesión en tejidos duros. (Andreasen, 2002; Andreasen, 2011; Caicedo, 1998; Guiyan, 2017 & Mendoza, 2012)

Para establecer el diagnóstico periodontal, se ejecuta una prueba de movilidad, la cual debe realizarse con los mangos de dos instrumentos y asignarle un grado de movili-

dad (Mallqui-Herrada, 2012); por otra parte, con la prueba de percusión podríamos tener un indicativo del daño del ligamento periodontal el cual será corroborado con la exploración radiográfica; Mendoza (2012) recomienda realizarlo en sentido vertical y horizontal, sin embargo, Mallqui-Herrada (2012) advierte que no hay diferencia significativa entre los sentidos en la determinación de las estructuras de soporte, pues en este caso se hizo solo en sentido horizontal con el mango de dos espejos intraorales, ya que presentaba extrusión por una subluxación no ferulizada en un inicio. (Barnett, 2011).

En la determinación del diagnóstico pulpar, la prueba de sensibilidad es poco fiable en este tipo de casos, pues hay una ruptura transitoria de la circulación sanguínea, Andreasen (2002) recomienda que se monitoreen estas pruebas en citas de control hasta poder obtener un diagnóstico pulpar repetible. En este caso la supuración por surco y la falta de respuesta al frío nos mostraban necrosis pulpar.

Una fractura no complicada de corona queda confinada en esmalte y dentina con pérdida de estructura dental pero sin relación con la pulpa (Andreasen, 2011), en estos casos puede realizarse solo un recubrimiento del defecto con resina para evitar la contaminación a

través de los túbulos dentinarios (Mendoza, 2012 & Olsburgh, 2002); por su parte, una fractura complicada de corona se diagnostica cuando existe pérdida de estructura dentaria pero con exposición del paquete vasculonervioso, y cuando esto se presenta, es necesario realizar algún tratamiento pulpar como la colocación de un recubrimiento directo o la amputación parcial (pulpotomía) (Jackson, 2006 & Olsburgh 2002), Andreasen J.O. en su manual en 2011 menciona que se puede formar un puente dentinario si se realiza alguno de estos procedimientos, y de no ser favorable la evolución se requerirá realizar tratamiento de conductos. Mallqui-Herrada (2012) menciona que se debe conservar la pulpa vital sin inflamación separada biológicamente por una barrera continua de tejido, la cual se puede obtener con un protector pulpar. En este caso se realizó en un inicio un tratamiento de fractura no complicada de corona cuando se debió hacer un tratamiento pulpar debido a que se presentaba exposición pulpar, y puede ser que de ello derivara la necrosis pulpar como complicación postraumática.

Dentro de los diagnósticos de los tejidos de soporte, la subluxación es un daño donde el diente se encuentra con movilidad aumentada pero sin desplazamiento dentro de su alvéolo y la luxación extrusiva se presenta cuando hay un desplazamiento parcial de la pieza fuera de su alvéolo (Andreasen, 2002; Barnett, 2002 & Mendoza, 2012). Para Andreasen (2002) el tratamiento para la subluxación consiste en dieta blanda y ferulización por dos semanas con férula semirrígida así como monitorear la respuesta pulpar; por su parte, Mallqui-Herrada (2012) advierte que solo en los casos donde se presente movilidad exagerada se deberá ferulizar, ambos están de acuerdo en que el tratamiento de una luxación extrusiva es reposicionar el órgano dentario gentilmen-

te utilizando presión digital en el borde incisal y estabilizar con una férula no rígida durante 2 semanas. En el caso informado, la luxación extrusiva se presentó como complicación de una subluxación que no fue estabilizada a corto tiempo de presentado el traumatismo.

Varios estudios de ferulización (Andreasen, 2011; Barnett, 2002 & Caicedo, 1998), han mostrado que una férula flexible puede optimizar la resolución de la pulpa y del ligamento periodontal, esta debe tener ciertas características como: fácil fabricación, que no traumatice los dientes, deberá permitir mínima movilidad para no impedir la

reorientación de las fibras gingivales, entre otras (Andreasen, 2011). En este caso se ferulizó con una férula semiflexible anclándose de dientes permanentes y reposicionando la pieza en su alvéolo.

Se deben hacer todos los esfuerzos necesarios para mantener la vitalidad pulpar cuando el desarrollo radicular aún no está completo y así permitir la apicogénesis, pues de no ser así se recomienda llevar a cabo un procedimiento de apicoformación. Revisiones bibliográficas (Nagas, 2016 & Jackson, 2006) muestran que el silicato tricálcico como el Biodentine es biocompatible, tiene propiedades mecánicas

fuertes y puede ser utilizado de manera segura como dentina sustituta remplazando el área dañada inclusive en periápice. En este caso debido a la presencia de necrosis pulpar como complicación posttraumática se realizó el protocolo de apicoformación utilizando Biodentine como barrera apical.

Es importante resaltar que el éxito en los casos de trauma dental es debido al manejo clínico apropiado basado en un diagnóstico correcto. Los factores tiempo y juicio son los principales protagonistas para una acertada y predecible actuación clínica y resolución del caso con un pronóstico favorable. ■■■

BIBLIOGRAFÍA

Andreasen, J.O., Andreasen, F.M., Skeie, A., Hjørting-Hansen, E., Schwartz, O. (2002). *Effect of treatment delay upon pulp and periodontal healing of traumatic dental injuries: a review article. Dent Traumatol; 18: 116-128.*

Andreasen, J.O., Bakland, L.K., Flores, M.T., Andreasen, F.M., Andersson, L. (2011). *Traumatic Dental Injuries. A manual. (3a. Ed). Reino Unido: Wiley-Blackwell*

Barnett, F. (2002). *The role of endodontics in the treatment of luxated permanent teeth. Dent Traumatol; Dent Traumatol;18(2):47-56.*

Caicedo, R., Quintero, O., Méndez, N., Serpa, M.F *Injurias traumáticas dentoalveolares. (1998). Guías de práctica clínica basadas en la evidencia. (1a Edición). Bogotá: Instituto del Seguro Social ISS y Academia Colombiana de Facultades de Odontología, ACFO.*

Cardenal. (1992). *Diccionario terminológico de ciencias médicas. (13ra Edición). Barcelona: Masson.*

Guiyan, W., Chao, W., Man, Q. (2017). *Pulp prognosis following conservative pulp treatment in teeth with complicated crown fractures- a retrospective study. Dent Traumatol; 33 (4): 255-260.*

Jackson, N.G., Waterhouse, P.J., Maguire, A. (2006). *Factors affecting treatment outcomes following complicated crown fractures managed in primary and secondary care. Dent Traumatol; 22 (4):179-85.*

Mallqui-Herrada L.L., Hernández-Añaños, J.F. (2012). *Traumatismos dentales en dentición permanente. Rev Estomatol Herediana; 22(1):42-49.*

Mendoza, C., García Ballesta, A. (2012). *Traumatología oral: diagnóstico y tratamiento integral soluciones estéticas. (2da Edición). Madrid: Ergon.*

Nagas, E., Cehreli, Z.C., Uyanik, M.O., Vallittu, P.K., Lassila, L. V.J. (2016). *Effect of several intracanal medicaments on the push-out bond strength of ProRoot MTA and Biodentine. Int Endo Journ; 49: 184-188.*

Olsburgh, S., Jacoby, T., Krejci, I. (2002). *Crown fractures in the permanent dentition: pulpal and restorative considerations. Dent Traumatol; 18: 103-115.*