

Influencia de la periodontitis en el carcinoma oral de células escamosas: revisión narrativa

Influence of periodontitis on oral squamous cell carcinoma: narrative review

Jorge Briceño, Universidad Andrés Bello, Chile, jbriceomoya@uandresbello.edu
Daniela Cavagnola, Universidad Andrés Bello, Chile, dp.cavagnola@gmail.com
Jorge Candia, Universidad Andrés Bello, Chile, jorgecr20@gmail.com
Carolina Somarriva, Universidad Andrés Bello, Chile, carolina.somarriva@unab.cl
Alejandra Fernández, Universidad Andrés Bello, Chile, alejandra.fernandez@unab.cl

RESUMEN

El carcinoma oral de células escamosas (COCE) es el tipo de cáncer más frecuente en la cavidad oral, y constituye el 95% de la totalidad de neoplasias malignas a escala bucal. La etiología de COCE es multifactorial y su patogenia se ha asociado, entre otros, a los cambios que acontecen en su microambiente. La inflamación que invade el microambiente de COCE se ha relacionado con la invasión, progresión, carácter fuerte y pronóstico de COCE. Es por tal motivo, que la periodontitis, inflamación del tejido periodontal, de alta prevalencia en la población adulta, se ha relacionado con COCE. Al respecto, estudios clínicos advirtieron que la periodontitis representa un riesgo para desarrollar COCE y estudios in vitro, puntualizaron que la periodontitis favorece la tumorigenicidad y lo combativo de COCE. El objetivo de la siguiente revisión narrativa es describir los efectos de la periodontitis en el comportamiento del carcinoma oral de células escamosas.

PALABRAS CLAVE

Cáncer oral, cavidad oral, periodontitis.

ABSTRACT

Oral squamous cell carcinoma (OSCC) is the most common type of cancer in the mouth, accounting for 95% of all malignancies in the oral cavity. The etiology of OSCC is multifactorial and its pathogenesis has been associated, among others, with the changes that occur in its microenvironment. The inflammation that invades the OSCC microenvironment has been related to the invasion, progression, aggressiveness and prognosis of OSCC. It is for this reason that periodontitis, inflammation of the periodontal tissue, of high prevalence in the adult population, has been related to OSCC. In this regard, clinical studies reported that periodontitis presents a risk for developing OSCC and in vitro studies, reported that periodontitis favors the tumorigenicity and aggressiveness of OSCC. The aim of this review is to describe the effects of periodontitis on oral squamous cell carcinoma.

KEYWORDS

Oral cancer, oral cavity, periodontitis.

Recibido: 13 setiembre, 2017

Aceptado para publicar: 31 marzo, 2018

INTRODUCCIÓN

El cáncer oral ocasiona problemas de salud a escala mundial y junto con el cáncer faríngeo alcanzan el 6to lugar entre todos los tipos de neoplasias malignas, de las cuales la más frecuente en la cavidad bucal es el carcinoma oral de células escamosas (COCE). La etiología de COCE es multifactorial y se asocia a tabaquismo, alcoholismo, genética, historia familiar de cáncer, infección por virus papiloma humano e inflamación crónica. El COCE presenta una prevalencia alrededor de un 90% de todos los tipos de cáncer oral y durante la década pasada su incidencia aumentó en un 50%. Además, se incrementa con los años y la mayoría afecta a mayores de 40 años (Fernández *et al.*, 2015). De manera global es responsable de 145.000 muertes cada año y su tasa de supervivencia no ha variado con respecto a la década pasada y es de 53-56% a los 5 años (Gupta *et al.*, 2016). La ubicación más común del COCE es en el borde lateral de la lengua y este se asocia con mayor frecuencia a metástasis ganglionares (Azimi *et al.*, 2014). La tasa de supervivencia de personas afectadas por COCE varía según el tratamiento recibido, suele ser de un 58% en individuos tratados con cirugía y quimioterapia, de un 40% bajo cirugía y radioterapia, y de un 10% cuando son solamente tratados con quimioterapia más radioterapia o sólo radioterapia a los 5 años (Gupta *et al.*). Los datos de supervivencia y de muerte asociada a COCE expuestos, se deben principalmente a que su diagnóstico se realiza en etapas avanzadas de su desarrollo (Rhodus *et al.*, 2014). La invasión de las células epiteliales neoplásicas a otros tejidos y el pronóstico de COCE se han asociado, entre otras cosas, con la presencia de inflamación en el frente de invasión del tumor. Incluso, la presencia de hinchazón intensa en muestras histopatológicas de COCE lingual complica el pronósti-

co en mayores de 60 años (Seppälä *et al.*, 2015). Sin embargo, actualmente no está claramente establecido si la respuesta inmune del infiltrado inflamatorio en el ambiente de COCE afecta el comportamiento del tumor (Quan *et al.*, 2016).

La periodontitis crónica es la patología infecciosa e inflamatoria que destruye el tejido periodontal, y es altamente prevalente en ambos sexos y en mayores de 40 años (Rhodus *et al.*). Está asociada con el aumento de la presencia de las bacterias del grupo rojo en la placa subgingival *Porphyromonas gingivalis*, *Tannerella forsythia* y *Treponema denticola*, que desencadenan una respuesta inflamatoria activando la respuesta inmune innata y adaptativa del hospedero, y esta es la razón por la cual se cree que se asocia con el cáncer oral, (Eke *et al.*, 2016), (Silva *et al.*, 2015), (Moraes *et al.*, 2016). Actualmente, la evidencia sugiere que los individuos con diagnóstico de periodontitis presentan un riesgo elevado de desarrollar cáncer oral (HR 1,79, 95%CI:1.42–2.25), (Wen *et al.*, 2014). Incluso, los pacientes con pérdida de inserción clínica mayor a 1,5 mm. presentan un aumento de la incidencia y de riesgo de desarrollar lesiones potencialmente malignas (OR 1,55) y malignas en la cavidad oral (OR 4,57). Además, el riesgo de desarrollar cáncer oral aumenta cuando los individuos presentan el hábito de tabáquico, alcoholismo y pérdida dentaria sin su sustitución (OR 12,89), comparado cuando no fuman, no beben alcohol y no han perdido dientes (Missih, 2013). Además, la periodontitis crónica aumenta el riesgo de mortalidad por cáncer orodigestivo (RR 2.28, 95% CI: 1.17–4.45) y esta aumenta a mayor severidad de la enfermedad periodontal (valor-p: 0.01), (Ahn *et al.*, 2012).

El objetivo de la presente revisión es describir los efectos de la periodontitis en el comportamiento del

carcinoma oral de células escamosas.

MÉTODO

Los datos utilizados en esta revisión narrativa, fueron extraídos de la base de datos *PubMed*, *EBSCO Discovery* y *SCIELO* utilizando los siguientes términos: “oral cáncer”, *oral cavity*, y “periodontitis” abarcando la literatura en español y en inglés más citada por la mayoría de los autores que han tratado el tema.

RESULTADOS

Infiltrado inflamatorio en el carcinoma oral de células escamosas

La presencia de infiltrado inflamatorio del sistema inmune innato y adaptativo en el microambiente de COCE modifica la progresión, carácter fuerte y pronóstico del tumor. Al respecto, se ha determinado que los neutrófilos aumentan la invasión de COCE mediante el aumento en el número de invadopodia de las células epiteliales neoplásicas y por estimular la degradación de la matriz extracelular. Además, tanto los neutrófilos como las células tumorales del COCE secretan IL-8 y TNF alfa; sin embargo, cuando son cultivados juntos se produce un mecanismo co-estimulador, incrementado los valores de IL-8 y TNF alfa (Glogauer *et al.*, 2015). La presencia de abundantes eosinófilos en el estroma del COCE puede favorecer su invasión, considerándose un factor que determina un mal pronóstico (Jain *et al.*, 2014). Particularmente, la proteína catiónica eosinofílica del eosinófilo provoca cambios morfológicos en líneas celulares de COCE, tales como vacuolización y pérdida de la adhesión. Además, el aumento de la concentración de proteína catiónica eosinofílica disminuye la viabilidad celular de COCE (De Lima *et al.* 2015). En el

microambiente de COCE los macrófagos se pueden encontrar en fenotipo M1 y M2 (Costa *et al.*, 2013). El primero corresponde al estado del macrófago en el cual su función es principalmente inmune. El segundo, a un estado opuesto al anterior, es decir, los macrófagos sintetizan citocinas pro-angiogénicas. Muestras histológicas de COCE presentan un alto porcentaje de macrófagos comparados con muestras histológicas de individuos sanos; no obstante, es importante destacar que entre quienes poseen COCE la densidad de macrófagos es mayor en los que presentan metástasis comparados con los que no la tienen, (Mori *et al.*, 2011). El tiempo de supervivencia es menor en gente con altos niveles de macrófagos en el espesor de COCE (44 meses), comparado con quienes tienen bajos niveles de macrófagos (93 meses). Por lo tanto, el fenotipo M2 en el microambiente de COCE puede favorecer una respuesta inmunosupresiva, induciendo la invasión a distancia de COCE y reduciendo la supervivencia de los afectados (Costa *et al.*, 2011). Por otro lado, los macrófagos en fenotipo M2 favorecen la progresión de COCE debido a que inducen la adquisición fenotípica de la transición epitelio mesénquima aumentando la expresión de vimentina y disminuyendo la de e-cadherina en las células tumorales, y esto genera una menor supervivencia en los afectados (Blonde *et al.*, 2012), (Hu *et al.*, 2016).

El infiltrado de células del sistema inmune adaptativo en COCE puede estar constituido por linfocitos T y B. Al respecto, Quan *et al.* informaron que el infiltrado de linfocitos T es mayor que el de linfocitos B en el microambiente de COCE, y que su distribución suele ser en acúmulos rodeando y en el espesor del tumor (Quan *et al.*). Además, considerando a los linfocitos T, es mayor el infiltrado de CD4 que de

CD8. Zhou *et al.*, identificaron en muestras histopatológicas de carcinoma espinocelular lingual infiltrado de linfocitos T reguladores y B reguladores, y que el aumento de la densidad de los linfocitos B reguladores en el microambiente del tumor se relacionó con linfocitos T reguladores y tal evento puede asociarse con ser un predictor de mal pronóstico (Zhou *et al.*, 2016). Sin embargo, Lao *et al.* advirtieron que altos niveles de infiltrado de linfocitos B CD19+ en muestras de carcinoma espinocelular lingual se asocian a un buen pronóstico, (Lao *et al.*, 2016).

Asociación de periodontitis con el carcinoma oral de células escamosas

La periodontitis se ha asociado a la génesis y progresión de COCE. La primera se puede explicar debido a que la presencia de un ambiente bacteriano e inflamatorio pueden inducir la transformación maligna de lesiones potencialmente malignas a COCE o que las bacterias gram negativas causen inestabilidad genómica gatillando el desarrollo de COCE. La participación de la periodontitis en la progresión de COCE se puede entender, debido a que en la periodontitis se destruyen tejidos blandos y duros de la boca, activándose la actividad osteoclástica oral, que favorece la invasión de las células tumorales a tejidos adyacentes (Krüger *et al.*, 2013). Además, la periodontitis induce una respuesta inflamatoria sistémica de bajo grado que puede ser una vía de la promoción de la carcinogénesis para COCE, (Galvão-Moreira *et al.*, 2016), (Gondivkar *et al.*, 2016), (Gholizadeha *et al.*, 2016).

Se considera que la periodontitis presenta un riesgo para el desarrollo de COCE, demostrado por un OR de 2,4 (95% CI: 1.5-3,8), (Galvão-Moreira *et al.*). Por el con-

trario, también se demostró que el tratamiento contra la enfermedad periodontal disminuye el riesgo de presentar COCE (OR 0,2 95% CI: 0,1-0,5). Estudios como los de Wen BW *et al.*, Galvão-Moreira *et al.* y Zeng *et al.* sugieren que COCE se asocia más con los pacientes que presentan periodontitis en comparación con quienes tienen gingivitis, (Wen *et al.*) (Galvão-Moreira *et al.*) (Zeng *et al.*, 2015).

Según Divaris *et al.* y Chang *et al.* patrones clínicos presentes en la periodontitis como; la movilidad dentaria, pérdida de dientes y sangrado de encías se asocian a mayor riesgo de presentar carcinomas de cabeza y cuello (CCC), (Divaris *et al.*, 2010), (Chang *et al.*, 2013).

La movilidad dentaria producto de la enfermedad periodontal con los antecedentes de tabaquismo que presenta el paciente se asocian a un sinergismo de factores para desarrollar COCE.

Moergel *et al.* realizó un estudio retrospectivo de caso-control, donde analizó la pérdida de hueso en 178 con COCE y 123 pacientes sin la enfermedad (Moergel *et al.*, 2013). La pérdida de hueso marginal se consideró como un parámetro clínico objetivo para la periodontitis crónica. Se concluyó con una diferencia estadísticamente significativa que los pacientes con COCE presentan mayor pérdida ósea en comparación con el grupo control.

Efectos de la periodontitis en el carcinoma oral de células escamosas

Los efectos de la periodontitis en COCE son favorecer su invasión a otros tejidos, tumorigenicidad y carácter fuerte (Binder *et al.*, 2015), (Ha *et al.*, 2015), Ilustración 1. En general, la periodontitis provoca cambios negativos en el COCE debido a que *P. Gingivalis*, *F. Nuclea-*

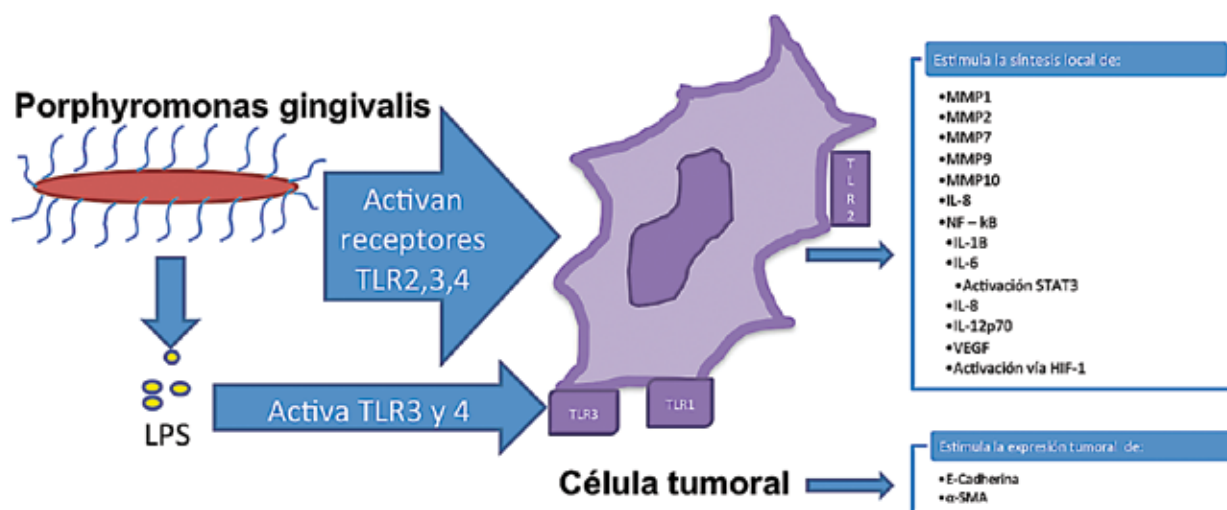


Ilustración 1: Reacción de la célula cancerosa ante *Porphyromonas gingivalis* en el medio local. Su presencia y la liberación de LPS estimulan a receptores tipo Toll de la superficie de la célula cancerosa (TLR), lo que genera una cadena de reacciones internas que desembocan en la síntesis de citocinas proinflamatorias, y en la activación de otras vías responsables de la síntesis de otros mediadores proinflamatorios. Se estima que la acción local de estas citocinas tendrían un efecto en determinar la progresión y carácter fuerte de la célula tumoral; sin embargo aún no están esclarecidos los mecanismos de cómo estos interactúan con la célula.

tum y LPS actúan sobre las células neoplásicas induciendo la síntesis de MMPs y citocinas en el ambiente tumoral (Ha Ob *et al.*, 2016) servir Ilustración 1. Al respecto, Ha *et al.* puntualizaron que la presencia de *P. Gingivalis* en el ambiente de COCE favorece el aumento de los niveles de MMPs y de IL-8 (Ha *et al.*, 2016). Los autores midieron los niveles de las MMP-1, MMP-2, MMP-7, MMP-9 y MMP-10 en 3 líneas celulares diferentes infectadas con *P. Gingivalis*. Los resultados mostraron que aumentaron los niveles de expresión de MMP-1 a las 24 h en las líneas celulares OSC-20 y SAS y a las 72 h en la línea celular SCC-25. Los niveles de expresión de MMP-2 aumentaron en los tres tipos de líneas celulares nombrados; sin embargo, los valores fueron considerablemente mayores en la línea celular OSC-20. Con respecto a los niveles de MMP-7, presentaron un aumento en los niveles de expresión con una tendencia similar en las 3 líneas celulares. Por el contrario, los niveles de MMP-9 y MMP-10 aumentaron

levemente en las 3 líneas celulares, debido a que los niveles de MMP-9 y MMP-10 basales en tales líneas celulares son muy elevados. Por lo tanto, los resultados sugieren que la participación de las MMPs en la progresión de cáncer oral varía según el tipo de MMP y las características de COCE. Además, los mismos autores, evaluaron los niveles de IL-8 y los niveles de mRNA IL-8 en las líneas celulares OSC-20, SAS y SCC-25 posterior a su infección con *P. Gingivalis*. Encontraron que la expresión de mRNA IL-8 en las líneas celulares OSC-20 y SAS aumentaron 1,5 y 2,4 veces respectivamente comparado con sus valores basales, y que estos fueron similares y congruentes con los niveles de IL-8 en el sobrenadante de tales cultivos. Por el contrario, tanto los niveles de IL-8 del sobrenadante y de mRNA IL-8 de las líneas celulares OSC-20, SAS y SCC-25 aumentaron levemente. Los resultados expresan que puede existir una relación entre los niveles de IL-8 y la invasión de COCE (Ha *et al.*, 2016).

Además, se ha descrito que la presencia de bacterias podría activar la vía factor inducible por hipoxia-1 (HIF-1). La presencia de LPS activa a los TLR-3 y TLR-4, y tales receptores se han visto fuertemente expresado en las células malignas de COCE. La activación de los TLR-3 y TLR-4 en COCE por LPS, regula la expresión de HIF-1 y de VEGF mediante el factor NF-κB. Este regula la expresión de citocinas y puede aumentar en la presencia de hipoxia. Se ha demostrado que el factor NF-κB e hipoxia regulan un aumento de la síntesis de IL-1β, IL-6, IL-8, y de IL-12P70 en las líneas celulares HSC3 y SCC4. Tanto el aumento de la expresión de citocinas inflamatorias como de VEGF en el espesor de COCE podrían favorecer su proliferación y migración (Ha *et al.*). Siguiendo la misma línea, otro receptor TLR asociado a la infección de células epiteliales neoplásicas con patógenos periodontales es el TLR-2. La presencia de *P. Gingivalis* y *F. Nucleatum* desencadenó la señalización de TLR-2, aumentando la síntesis de

IL-6 que activa a STAT3. El procedimiento sugiere que la vía IL-6-STAT3 favorece el crecimiento e invasión de COCE (Binder *et ál.*) Por otro lado, *P. Gingivalis* activa las vías ERK1/2-Ets1, p38/HSP27, y PAR2/ NFκB en COCE, induciendo la expresión de proMMP9 (Inaba *et ál.*, 2014).

La infección crónica por *P. Gingivalis*, además de aumentar los niveles de MMP-1, MMP-10 y de IL-8, también puede incrementar el carácter fuerte de COCE por la inducción de cambios fenotípicos en COCE. Ha *et ál.* precisaron que la forma poligonal de las células de COCE tras la exposición por 5 semanas con *P. Gingivalis*, se transformaron en células neoplásicas delgadas y alargadas, expresaron E-cadherina y α-SMA que son marcadores mesenquimales, y advirtieron que CD44 y CD133 son marcadores de células madres cancerosas, aumentaron la capacidad de migración e invasión, e incrementaron la resistencia al tratamiento con quimioterapia (Ha *et ál.*, 2016). Los resultados sugieren que la periodontitis crónica puede favorecer el carácter fuerte del tumor por contribuir a la transición epitelio mesénquima y que las células adquieran apariencia de células madres cancerosas en COCE (Ha *et ál.*, 2015)

CONCLUSIÓN

Tanto los estudios clínicos, que relacionan parámetros clínicos periodontales con COCE, como los estudios *in vitro*, que evalúan principalmente el efecto de *P. Gingivalis* en el comportamiento biológico de líneas celulares de COCE, coinciden en que la periodontitis se relaciona con el desarrollo de COCE. La explicación a tal relación, además de la respuesta inflamatoria que induce la presencia de bacterias patogénicas periodontales en el ambiente del tumor, partici-

pando como un agente promotor de la carcinogénesis oral, se puede deber a que ambas patologías son más frecuentes en mayores de 40 años y a que comparten factores de riesgo para su génesis, tales como tabaquismo, consumo de alcohol, mala nutrición, infección e higiene deficiente. ■■■

Autores:

Jorge Briceño¹, Daniela Cavagnola¹, Jorge Candia¹, Carolina Somarriva¹, Alejandra Fernández¹.

¹ Facultad de Odontología, Universidad Andrés Bello, Chile.

Autor de correspondencia:

Alejandra Fernández
Universidad Andres Bello
Departamento de Cirugía y Patología
Facultad de Odontología
Código postal 8370133
Echaurren 237, Santiago, Chile
Phone number: +56-226615834
Email: alejandra.fernandez@unab.cl,
fernandez.alejandra@gmail.com

CHILE

BIBLIOGRAFÍA

- Ahn, J., Segers, S., Hayes, R. (2007). Periodontal disease, Porphyromonas gingivalis serum antibody levels and orodigestive cancer mortality. *Carcinogenesis*, 33(5), 1055-1058.
- Azimi, H.; Khajehahmadi, S.; Rahpeyma, A. (2014). Tongue Squamous Cell Carcinoma: A Clinical Study. *Iran J Pathol.*, 9(1), 28–32.
- Binder, Gallimidi, A., Fischman, S., Revach, B.; Bulvik, R., Maliutina, A., Rubinstein, AM, Nussbaum, G., Elkin, M. (2015). Periodontal pathogens Porphyromonas gingivalis and Fusobacterium nucleatum promote tumor progression in an oral-specific chemical carcinogenesis model. *Oncotarget.*, 6(26), 22613-22623.
- Bonde, A.K., Tischler, V., Kumar, S., Soltermann, A., Schwendener, R.A. (2012). Intratumoral macrophages contribute to epithelial-mesenchymal transition in solid tumors. *BMC Cancer*, 12:35.
- Chang, J.S., Lo, H.I.; Wong, T.Y., Huang, C.C., Lee, W.T., Tsai, S.T., Chen, K.C., Yen, C.J., Wu, Y.H., Hsueh, W.T., Yang, M.W., Wu, S.Y., Chang, K.Y., Chang, J.Y., Ou, C.Y., Wang, Y.H., Weng, Y.L., Yang, H.C., Wang, F.T., Lin, C.L., Huang, J.S., Hsiao, J.R., (2013). Investigating the association between oral hygiene and head and neck cancer. *Oral Oncol.*, 49(10), 1010-7.
- Costa, N., Valadares, M., Souza, P., Mendonça, E., Oliveira, J., Silva, T.A., Batista, A. (2013). Tumor-associated macrophages and the profile of inflammatory cytokines in oral squamous cell carcinoma. *Oral Oncol.*, 49(3), 216-23.
- De Lima, P.O., Dos Santos, F.V., Oliveira, D.T., De Figueiredo, R.C., Pereira, M.C. (2015). Effect of eosinophil cationic protein on human oral squamous carcinoma cell viability. *Mol Clin Oncol.*, 3(2), 353-356.
- Divaris, K., Olshan, A.F., Smith, J., Bell, M.E., Weissler, M.C., Funkhouser, W.K., Bradshaw, P.T. (2010). Oral health and risk for head and neck squamous cell carcinoma: the Carolina Head and Neck Cancer Study. *Cancer Causes Control*, 21(4), 567-75.
- Eke, P.I., Zhang, X., Lu, H., Wei, L., Thornton-Evans, G., Greenlund, K.J., Holt, J.B., Croft, J.B. (2016). Predicting Periodontitis at State and Local Levels in the United States. *J Dent Res.*, 95(5), 515-22.
- Fernández, A., Córdova, P., Badenier, O., Esguep, A. (2015). Epidemiological characterization of oral cancer. Literature review. *J Oral Res.*, 4(2), 137–45.
- Galvão-Moreira, L.V., & Da Cruz, M.C. (2016). Oral microbiome, periodontitis and risk of head and neck cancer. *Oral Oncol.*, 53, 17-9.
- Gholizadeha, P., Eslamib, H.; Yousefic, M., Asgharzadehd, M., Mohammad Aghazadehe, M., Kafil, H.S. (2016). Role of oral microbiome on oral cancers, a review. *Biomed Pharmacother.*, 8, 552–558.
- Glogauer, J., Sun, C., Bradley, G., Magalhaes, M. (2015). Neutrophils Increase Oral Squamous Cell Carcinoma Invasion through an Invasopodia-Dependent Pathway. *Cancer Immunol Res.*, 3(11), 1218-1226.
- Gondivkar, S.M., Gondivkar, R.S., Gadbail, A.R., Chole, R., Mankar, M., Yuwanati, M. (2013). Chronic periodontitis and the risk of head and neck squamous cell carcinoma: facts and figures. *Exp Oncol.*, 35(3), 163-7.
- Gupta, B., Johnson, W.W., Kumar, N. (2016). Global Epidemiology of Head and Neck Cancers: A Continuing Challenge. *Oncology.*, 91(1), 13-23.
- Ha, N.H., Woo, B.H., Kim, D.J., Ha, E.S., Choi, J.I., Kim, S.J., Park, B.S., Lee, J.H., Park, H.R. (2015). Prolonged and repetitive exposure to Porphyromonas gingivalis increases aggressiveness of oral cancer cells by promoting acquisition of cancer stem cell properties. *Tumour Biol.*, 36(12), 9947-60.

Ha, N., Park, D., Woo, B., Kim, D., Choi, J., Park, B., Kim, Y., Lee, J., Park, H. (2016). *Porphyromonas gingivalis* increases the invasiveness of oral cancer cells by upregulating IL-8 and MMPs. *Cytokine*, 86, 64-72.

Ha, N.H., Park, D.G., Woo, B.H., Kim Da, J., Choi, J.I., Park, B.S., Kim, Y.D., Lee, J.H., Park, H.R. (2016). *Porphyromonas gingivalis* increases the invasiveness of oral cancer cells by upregulating IL-8 and MMPs. *Cytokine*., 86, 64-72.

Hu, Y., He, M.Y., Zhu, L.F., Yang, C.C., Zhou, M.L., Wang, Q., Zhang, W., Zheng, Y.Y., Wang, D.M., Xu, Z.Q., Wu, Y.N., Liu, L.K. (2016). Tumor-associated macrophages correlate with the clinicopathological features and poor outcomes via inducing epithelial to mesenchymal transition in oral squamous cell carcinoma. *J Exp Clin Cancer Res.*, 35:12.

Inaba, H., Sugita, H., Kuboniwa, M., Iwai, S., Hamada, M., Noda, T., Morisaki, I., Lamont, R., Amano, A. (2014). *Porphyromonas gingivalis* promotes invasion of oral squamous cell carcinoma through induction of proMMP9 and its activation. *Cell Microbiol.*,16(1), 131-45.

Jain, M., Kasetty, S., Sudheendra, U.S., Tijare, M., Khan, S., Desai, A. (2014). Assessment of tissue eosinophilia as a prognosticator in oral epithelial dysplasia and oral squamous cell carcinoma-an image analysis study. *Patholog Res Int.*, Vol 2014 (2014), 507-512.

Krüger, M., Hansen, T., Kasaj, A., Moergel, M. (2013). *The Correlation between Chronic Periodontitis and Oral Cancer, Case Reports in Dentistry, vol. 2013.*

Lao, X.M., Liang, Y.J., Su, Y.X., Zhang, S.E., Zhou, X.I., Liao, G.Q. (2016). Distribution and significance of interstitial fibrosis and stroma-infiltrating B cells in tongue squamous cell carcinoma. *Oncol Lett.*, 11(3), 2027-2034.

Missih C. (2013). *The link between periodontal disease and cancer: A review. Perioimplantadvisory*, 2013.

Moergel, M., Kämmerer, P., Kasaj, A., Armouti, E., Alshihri, A., Weyer, V., Al-Nawas, B. (2013). Chronic periodontitis and its possible association with oral squamous cell carcinoma - a retrospective case control study. *Head Face Med.*, 9:39.

Moraes, R.C., Dias, F.L., Figueredo, C.M., Fischer, R.G. (2016). Association between Chronic Periodontitis and Oral/ Oropharyngeal Cancer. *Braz Dent J.*, 27(3), 261-6.

Mori, K., Hiroi, M., Shimada, J., Ohmori, Y. (2011). Infiltration of m2 tumor-associated macrophages in oral squamous cell carcinoma correlates with tumor malignancy. *Cancers (Basel).*, 3(4), 3726-39.

Quan, H., Fang, L., Pan, H., Deng, Z., Gao, S., Liu, O., Wang, Y., Hu, Y, Fang, X., Yao, Z., Guo, F, Lu, R., Xia, K., Tang, Z. (2016). An adaptive immune response driven by mature, antigen-experienced T and B cells within the microenvironment of oral squamous cell carcinoma. *Int J Cancer.*, 138(12), 2952-62.

Rhodus, N.L., Kerr, A.R., Patel, K. (2014). Oral cancer: leukoplakia, premalignancy, and squamous cell carcinoma. *Dent Clin North Am.*, 58(2), 315-40.

Seppälä, M., Tervo, S., Pohjola, K., Laranne, J., Huhtala, H., Toppila-Salmi, S., Paavonen, T. (2015). The association and prognostic relevance of cancerous inhibitor of protein phosphatase 2A and inflammation in tongue squamous cell carcinoma. *APMIS.*, 123(12), 1007-15.

Silva, N., Abusleme, L., Bravo, D., Dutzan, N., Garcia-Sesnich, J., Vernal, R.; Hernández M., Gamonal, J. (2015). Host response mechanisms in periodontal diseases. *J Appl Oral Sci.*, 23(3), 329-55.

Wen, B.W., Tsai, C.S.; Lin, C.L., Chang, Y.J., Lee, C.F, Hsu, C.H., Kao, C.H. (2014). Cancer risk among gingivitis and periodontitis patients: a nationwide cohort study. *QJM.*, 107(4), 283-90.

Zeng, X.T., Leng, W.D., Zhang, C., Liu, J., Cao, S.Y., Huang, W. (2015). *Meta-analysis on the association between toothbrushing and head and neck cancer. Oral Oncol.*, 51(5), 446-51.

Zhou, X.; Su, Y.; Lao, X.; Liang, Y., Liao, G. (2016). *CD19+IL-10+ regulatory B cells affect survival of tongue squamous cell carcinoma patients and induce resting CD4+ T cells to CD4+Foxp3+ regulatory T cells. Oral Oncology.*, 5327-35.