

Verruga vulgar bucal, en comisura labial

Oral verruca vulgaris, in labial commissure

*Luz Celenia Duarte Morales, Universidad del Valle de México, Hermosillo, Sonora, México,
celeniaduarte@hotmail.com*

RESUMEN

Se reporta el caso de un paciente masculino de nueve años de edad, el cual presenta neo formación con 6 meses de evolución en comisura labial izquierda, asintomático, quien es referido por su médico del centro de salud al área de estomatología del Hospital Infantil del Estado de Sonora (HIES), para ser valorado por el cirujano maxilofacial.

A la exploración clínica, presenta caries múltiples y absceso periapical, además de la neoformación localizada en comisura labial izquierda de aproximadamente 5 cm, sin lesiones semejantes en ninguna otra zona del cuerpo. El paciente se rehabilitó oralmente, en el consultorio y se realizó biopsia excisional de dicha formación. El diagnóstico clínico fue posible virus de papiloma humano. El informe de la biopsia precisó: verruga vulgar bucal.

PALABRAS CLAVE

Virus del papiloma humano, verruga vulgar bucal.

ABSTRACT

It has been reported a case of a male patient nine years old, attending IMSS clinic, who was referred from Hospital Infantil del Estado Sonora (HIES) to be evaluated by a maxillofacial surgeon. The patient presents a neomorph with 6 months of evolution in left labial commissure, being asymptomatic.

At clinical examination he presented a caries and abscess, also a neomorph in labial commissure of approximately .5cm in diameter and did not presented a similar injury in any part of the body. The patient was rehabilitated and had surgical excision of the injury and subsequent histological analysis of the sample. The clinical presumptive diagnose was Human papillomavirus.

Result : oral verruca vulgaris.

KEYWORDS

Human papillomavirus, oral verruca vulgaris.

Recibido: 12 diciembre, 2016.

Aceptado para publicar: 16 marzo, 2017.

INTRODUCCIÓN

Los virus del papiloma humano, son un grupo de virus con genoma de ácido desoxirribonucleico, los cuales necesitan una célula hospedera para reproducirse y multiplicarse. (8) La infección por el virus papiloma humano se ha asociado con lesiones epiteliales hiperplásicas, papilomatosas y carcinomas verrugosos en la piel y en diferentes tipos de mucosas, incluyendo el tracto anogenital, uretra y las mucosas traqueobronquial, nasal, de la laringe y de la cavidad bucal. (Syrjanen y col.1987). El ciclo de vida de dicho virus sigue estrictamente el programa de diferenciación de la célula huésped queratinocito.

Los VPH son pequeños virus pertenecientes a la familia papovaviridae. Su clasificación se basa en la especie de origen y el grado de homología del ADN. Se han identificado hasta la fecha cerca de 150 subtipos del VPH. Estos se han agrupado según las enfermedades específicas en las que se encuentra cada grupo de subtipos (4) y de los cuales 80 han sido completamente caracterizados.

Según la *American Cancer Society* en su última revisión, existen cerca de 30 tipos de VPH que afectan el área genital, entre ellos el que causa el cáncer cervicouterino y otros de bajo riesgo que pueden ocasionar verrugas genitales y alteraciones uterinas no cancerosas.

Los VPH de bajo riesgo, aunque estimulan la proliferación celular, son incapaces de inducir mutaciones, y la progresión tumoral depende de factores externos no bien conocidos. La conversión maligna con estos subtipos de virus es rara y cuando ocurre, se producen carcinomas verrugosos localmente invasivos, pero sin potencial metastásico.

EPIDEMIOLOGÍA

El contagio depende de varios factores: Localización de las lesiones, cantidad de virus presentes en las lesiones y grado y naturaleza del contacto (María Margarita Jaled. Virus Papiloma Humano (HPV) - Clínica y terapéutica)

El cáncer de boca se le atribuye a infección por un tipo oncógeno del VPH; ocupa el 3% de los casos, y hay aproximadamente un total de 8200 casos. (int j cancer. 2006 jun 15;118(12):3030-44).

Según el *Journal of American Sexually Transmitted Diseases Association*, la infección por VPH es endémica en países latinoamericanos.

LESIONES ORALES RELACIONADAS CON VPH

Se ha demostrado que el VPH origina muchos crecimientos papilares benignos en la mucosa oral. Las lesiones mucosas que contienen uno o más subtipos del VPH se presentan clínicamente como zonas únicas o múltiples de engrosamiento del epitelio, a menudo con una superficie papilar. La presencia de proyecciones superficiales finas de aspecto papilar es común en algunas lesiones. Estas pueden ser pediculadas o planas y difusas sobre una base sésil. La mayoría es blanquecina, pero las lesiones más planas y de base ancha pueden ser rojizas o presentar el color rosado de la mucosa oral normal, (11)

PAPILOMAS ORALES

Los papilomas orales son consideradas lesiones benignas, todos ellos provocados por un virus papiloma humano (VPH). Cawson advierte que casi todos los individuos son portadores de alguno de los más de 100 tipos de VPH, como comensales.

VERRUGAS VULGARES BUCALES

El virus del papiloma humano es causa de la verruga vulgar o común, muchos subtipos de VPH son capaces de provocar verrugas. Verruga vulgar es una lesión de la infancia causada por el virus del papiloma humano 2, 4, 6, y 40. (2) Todos estos subtipos son de bajo riesgo, el virus entra a través de una abertura en la piel y se forma una verruga.

Clínicamente se presentan como lesiones benignas, elevadas, nódulos firmes con características de proyecciones papilomatosas en la superficie. El sitio más común de ocurrencia es la piel de los dedos y manos, regiones peribucales, cara y cuero cabelludo, pero es relativamente rara en la mucosa bucal (labios, comisuras lengua y paladar) y cuando se presentan son causadas por autoinoculación, a partir de las lesiones de los dedos y las manos. Además de ser muy contagiosas.

Cuando se presenta en la cavidad bucal, se denomina verruga vulgar bucal (VVB), y se ubica en los labios, paladar duro, dorso de la lengua y en un 10-20 % en las encías. Se ha demostrado la presencia del virus en verrugas bucales mediante técnicas inmunohistoquímicas y de hibridación, y se ha observado una variación en la detección del VPH (5). Cerca de dos tercios de las lesiones desaparecen de manera espontánea, al parecer por la eficacia del sistema inmunitario del paciente para combatir el virus (10).

Una forma de contagio a nivel bucal es por medio de la esterilización inadecuada de instrumentos médicos-quirúrgicos, durante la exploración bucal.

ETIOLOGÍA

El supuesto agente etiológico de las verrugas vulgares bucales es un

miembro de los papovavirus, 2, 4, 6 y 40. Este es un virus DNA, que contiene una sola molécula, de doble cadena. El VPH se replica en el núcleo de las células epiteliales, debido a la estimulación de la síntesis del DNA celular.

CARACTERÍSTICAS CLÍNICAS

Las anomalías miden por lo regular menos de 1 cm en su dimensión mayor y se presentan como alteraciones granulares exofíticas con una superficie parecida a una coliflor. Habitualmente son solitarias, aunque en ocasiones pueden existir varias lesiones. Son asintomáticas en su gran mayoría. (1) El color varía entre rosado a blanco, dependiendo de los niveles de queratinización y vascularización. (Imagen 1)

Son comunes en niños, pero ocasionalmente aparecen en la adolescencia. La piel de las manos es frecuentemente el sitio de infección. Pero una vez que la mucosa oral ha sido implicada, puede encontrarse en el borde bermellón, mucosa labial o en la parte anterior de la lengua.

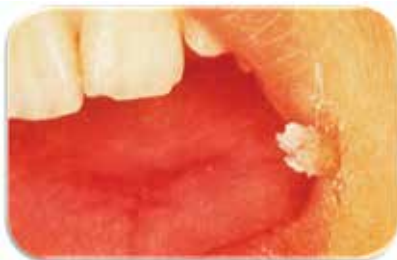

Imagen 1: Verruga, Jiménez y col. 2001

HISTOPATOLOGÍA

Representa un crecimiento excesivo de epitelio escamoso normal. Se encuentran prolongaciones del epitelio superficial con un estroma de tejido conectivo bien vascularizado. Cerca de 80% de los casos presenta ramificaciones secundarias

y terciarias cubiertas por ortoqueratina, paraqueratina o ambas. El patrón histológico puede simular el de las verrugas cutáneas (1). Existen unas típicas células grandes claras (coilocitos) con núcleos picnóticos y prominentes gránulos de queratohialina en las capas superficiales de las células espinosas. Se observa también una tinción positiva de los núcleos con anti-suero frente a VPH marcado como peroxidasa. (Imagen 2)

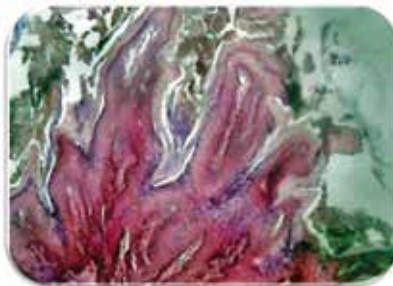


Imagen 2, Corte histológico, Fanny Artega y col. 2007

DIAGNÓSTICO DIFERENCIAL

Cuando es solitario debe incluir, hiperplasia papilar y condiloma acuminado. En la hiperplasia tiene que existir una relación causa efecto evidente; el condiloma es de mayor tamaño y con una base más ancha.

TRATAMIENTO Y PRONÓSTICO

El tratamiento es la extirpación quirúrgica, ya sea por escisión rutinaria o ablación con láser. La recurrencia es infrecuente, excepto para los pacientes infectados con virus de inmunodeficiencia humana (VIH).

CASO CLÍNICO

Acude al área de estomatología del Hospital Infantil del Estado de Sonora (HIES), de Hermosillo, Sonora, México, un paciente pediátrico de 9 años de edad. Con interconsulta para el cirujano maxilofacial.

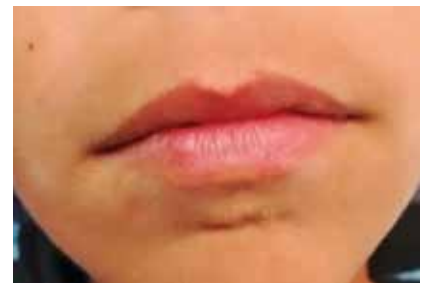El motivo inicial de su consulta era una formación de aproximadamente 1 cm, en la comisura labial izquierda, la cual tenía 6 meses de evolución.

A los antecedentes heredofamiliares madre y padre niegan haber padecido enfermedades y consumir tabaco, alcohol o toxicomanías. A los antecedentes personales patológicos, negados.

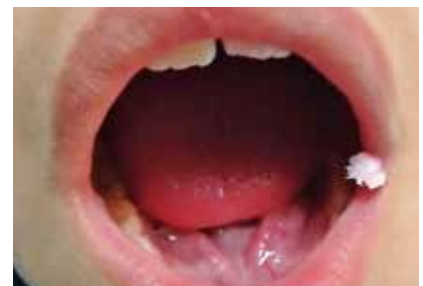Se observó neo formación de aproximadamente menor a 1cm de diámetro, con aspecto de coliflor, color blanquecina, de base sétil y de aproximadamente 6 meses de evolución, en comisura labial izquierda, asintomática. Durante la exploración clínica, no se localizó otras alteraciones en lengua, paladar, piso de boca, carrillos ni frenillos.

No existe presencia de otro tipo de neoformación en dedos y manos.

En las siguientes fotografías se muestra la apariencia clínica de la verruga vulgar bucal del paciente (Fotografías 1, 2, 3)



Fotografía Frontal 1. Boca Cerrada



Fotografía frontal 2 . Boca abierta.

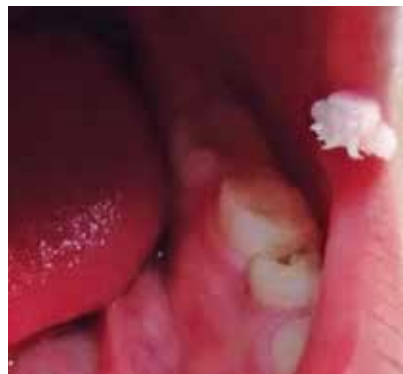DISCUSIÓN

El virus del papiloma humano manifestado en boca, es poco común, y su relación epidemiológica es escasa. Existen pocos registros y en su mayoría son relacionados con los subtipos cancerígenos, como por ejemplo los que ocasionan el cáncer bucal y bucofaríngeo. Es importante que los subtipos de bajo riesgo también sean documentados, para que con ello, los odontólogos estén informados, y se conozcan así las características clínicas, etiología e histopatología de dichas lesiones y puedan determinar cuál es el tratamiento por seguir en los pacientes que presenten algún tipo de lesión ocasionada por VPH.

Los subtipos 2, 4, 6 y 40 ocasionan la verruga vulgar bucal, son de bajo riesgo, pero tampoco se ha registrado suficiente bibliografía acerca de ellos. La registrada es repetitiva; y en cuanto a casos clínicos son muy pocos los que existen.

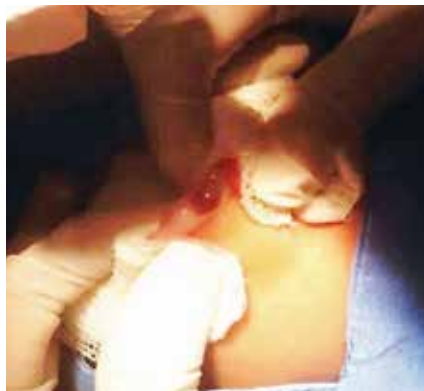Es muy interesante todo lo que a virus del papiloma humano se refiere; sin embargo, su conocimiento es limitado, debido a la falta de información.

Al paciente se le realizó biopsia escisional de la lesión y se procedió a realizar puntos de sutura. Los resultados expresaron que la neoformación encontrada en el infante de 9 años presentaba fragmento de tejido de forma papilar que medía 6cm de alto x 4cm de ancho, color blanquecino y consistencia anulada. Además en los cortes se observó proliferación del epitelio plano estratificado con papilomatosis con acantosis e hiperqueratosis, células vacuoladas con núcleos pequeños hiper cromáticos, lo cual histológicamente significaba una verruga vulgar bucal. Clínicamente presentaba las características de una verruga vulgar, presentaba as-

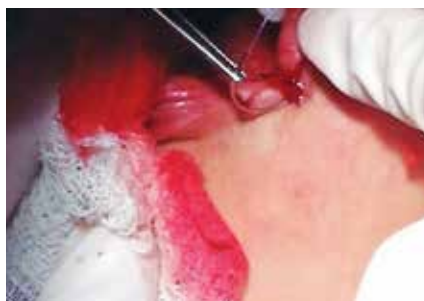

Fotografía Frontal 1. Boca Cerrada

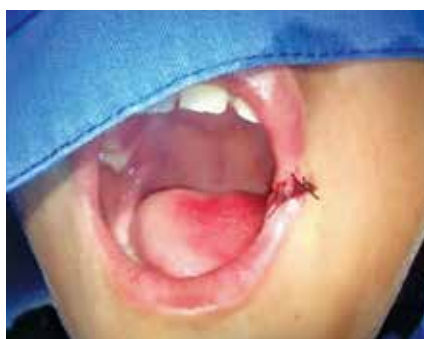Se realizó cirugía ambulatoria en consultorio dental



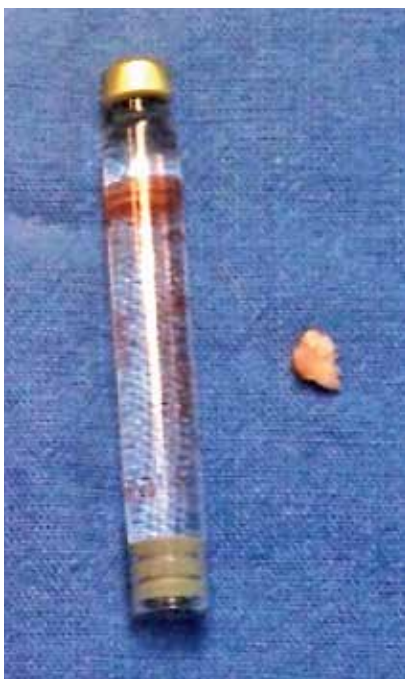Biopsia



Sutura



Sutura terminada



Verruga extirpada

pecto de col, color blanquecino y base sésil. El paciente no mostraba ninguna otra lesión similar en sus manos ni en sus dedos, lugares donde es más común su aparición y de donde puede proceder la autoinoculación.

CONCLUSIÓN

Las verrugas vulgares bucales son poco frecuentes. Es una lesión que por lo general aparece en la infancia y cuando se presentan son causadas por autoinoculación debido a lesiones en dedos y manos.

Las VVB son ocasionadas por el virus del papiloma humano. Los subtipos que ocasionan estas lesiones son el 2, 4, 6 y 40 los cuales son conocidos como de bajo riesgo.

Es considerada como una proliferación reactiva benigna. Sin embargo, las evidencias expresan que algunos tipo de virus del papiloma

humano son malignos, y es por ello que se recomienda un examen clínico minucioso, complementado con el histopatológico e inmunohistoquímico ante la presencia de lesiones que sugieran al virus del papiloma humano como agente etiológico, así como hacer conciencia en el paciente de la importancia, riesgos y contagio de estas infecciones.

Es poca la información documentada acerca del virus del papiloma humano en boca, en especial acerca de verruga vulgar bucal; sin embargo, es importante que como odontólogos estemos informados y conozcamos las características clínicas de estas lesiones, y se pueda realizar un buen diagnóstico a nuestros pacientes. ■■■

Autora
Luz Celenia Duarte Morales,
Universidad del Valle de México (UVM),
Hermosillo, Sonora, México.
celeniaduarte@hotmail.com

BIBLIOGRAFÍA

American Cancer Society. Prevention and early detection. www.Cancer.Org

Arteaga F, Velazco N., Quiñónez B., Corredor A., (2008). Verrugas vulgares bucales múltiples. Reporte De Un Caso. Nº 1 / Issn: 0001-6365

Ball, E. (1999) *Virus Papiloma Humano. Biología molecular, genética y mecanismo oncogénico. Parte II. Derm. Venezuela, , 37:5-10*

Cawson Ra, Odell Ew. (2009) *Medicina y patología oral. 8va Ed. Edit Elsevier London*

Delong L., W. Burkhart N. (2013) *Patología oral y general en Odontología. 2da Edición,.*

Flores Ramos, J.I. Strauss Quintela M. (2010) .*Revista de investigación e información en salud. Papilomas orales: Un análisis clínico en pacientes que acuden a la clínica odontológica Univalle - La Paz, Bolivia. Páginas (14- 23).*

Jaled M.M., Moreno H.C. (2009) *Virus Papiloma Humano (Hpv) Parte Ii - Clínica Y Terapéutica. Buenos Aires, Argentina.*

Jiménez, C. et ál. (2001) *Detección del virus papiloma humano en entidades clínicas benignas de la cavidad bucal, mediante la reacción en cadena de la polimerasa e hibridación molecular. Acta Odontol. Venez [Online], Vol.39, N.2 [Citado 2015-09-11], Pp. 10-15*

Regezi J., Sciubba J.: (2000). *Patología bucal, correlaciones clínicopatológicas. 3era Ed. México. Mcgraw-Hill Interamericana. Brad W. Neville, 2008 Oral and maxillofacial pathology, 3rd Edition, Philadelphia: Saunders.*

Sapp, J, Eversole L, Wysocki G, (2004). *Patología oral y maxilofacial contemporánea. 2da Ed. Edit Elsevier*

The global health burden of infection-asociated cancer in the year 2002. Int J Cáncer 2006 Jun 15; 118 (12) :3030-44 Http://Www.Ncbi.Nlm.Nih.Gov/Pubmed/16404738