

Injerto de cresta iliaca con rehabilitación fija implantosoportada

Iliac crest graft with fixed implant rehabilitation

Rodolfo Hernández Goyenaga, Universidad Latina de Costa Rica, Costa Rica, rhg@clinicadental.co.cr
Jairo Vargas Martínez, Universidad de Costa Rica, Costa Rica, implantesdentales@ice.co.cr

RESUMEN

Las condiciones locales anatómicas y los factores generales relacionados con el paciente determinan la elección de la prótesis. En general se requieren más implantes para soportar una prótesis total fija. Además, en muchos casos la indicación de una prótesis fija está limitada por la estructura inadecuada de hueso, a menos que se utilicen procedimientos quirúrgicos adicionales tales como los aumentos óseos con procedimiento de injerto. En este caso clínico que presenta una atrofia avanzada de la maxila, se realiza un injerto de cresta iliaca, con el que se obtiene un reborde adecuado para poder colocar implantes dentales y confeccionar una prótesis fija implanto-soportada. Se da un seguimiento con dos años de control postoperatorio

PALABRAS CLAVE

Odontología, implantes dentales, puente fijo sobre implantes, injerto cresta iliaca.

ABSTRACT

The selection of the denture for a patient are determined from the local conditions anatomical/morphological and general factors related to the patient. In general more implants are required for the support of a fixed complete denture. Besides in many cases this fixed denture is limited by an inadequate bone structure, unless additional surgical procedures such as bone graft for bone augmentation are performed.

In the present clinical case with a severe upper jaw atrophy, a bone graft from the hip was done in order to obtain an adequate bone to receive the dental implants and place a fixed implant supported bridge. A follow up of the patient is of two years now.

KEYWORDS

Dentistry, dental implants, implants supported fixed denture, hip bone graft.

Recibido: 5 octubre, 2016

Aceptado para publicar: 28 de noviembre, 2016

INTRODUCCIÓN

Los pacientes desdentados de larga evolución, con reabsorción extrema de los rebordes alveolares, implican falta de estabilidad de las prótesis. Son muchas las ocasiones en que el paciente refiere intolerancia a las prótesis removibles, no hay que olvidar que pueden suponer una somatización del rechazo psicológico a llevar una prótesis completa.

Los tratamientos con implantes dentales son una excelente opción para reemplazar los dientes ausentes en la cavidad oral.

Una de las grandes limitantes es cuando no existe suficiente hueso para colocarlos, por lo que se debe requerir alguna técnica adicional para favorecer dichos tratamientos, y poder tener un buen pronóstico del caso.

Los injertos de cresta iliaca se han utilizado en cirugía pre-implantológica con técnicas bicorticales y últimamente monocorticales, que permiten un mejor control de la zona de reconstrucción. Asimismo juega un papel tan importante el injerto por colocar como el colgajo que se diseña con el objeto de cubrir la zona injertada apropiadamente. Todo lo anterior en los casos en los que por el tamaño de la reabsorción en altura y ancho se impide una regeneración ósea más conservadora.

Vale recordar, que existen casos en que los problemas o inconvenientes propios de la fase quirúrgica, o incluso de su postoperatorio, la planificación original puede variar, y nuestra obligación es estar listos para este tipo de imprevistos que, si bien es verdad quedan minimizados mediante una buena planificación previa.

ANTECEDENTES

Los estudios a largo plazo han demostrado que el maxilar desden-

tado puede restaurarse con éxito con prótesis fijas soportadas por implantes (Zarb 1990).

PLANTEAMIENTO DEL PROBLEMA

La tomografía axial computarizada permite conseguir imágenes de los maxilares en su totalidad y en cualquier plano deseado. Podemos determinar de una forma más precisa la disponibilidad ósea, ya que nos da imágenes transversales de los procesos alveolares y las estructuras vecinas, lo que nos permite valorar la morfología y dimensión del reborde alveolar, tanto en sentido buco lingual como cráneo caudal.

Al analizar la tomografía de nuestro caso clínico pudimos observar que el grosor promedio en sentido vestibulo-palatino era de 3mm en las zonas de la maxila donde queríamos colocar implantes, por lo que era contraindicada la colocación de implantes dentales para poder realizar una prótesis fija implantosoportada.

Clásicamente se debe clasificar según Cawood y Howell (Chiapasco) la reabsorción ósea en el maxilar superior de la siguiente forma; Clase I: Dentatura presente, Clase II: Cresta alveolar post extracción inmediata, Clase III: Cresta edéntula post-extracción tardía con proceso alveolar redondeado pero con altura y espesor adecuados. Clase IV: Cresta "en filo de cuchillo" con altura pero de espesor insuficiente. Clase V: Cresta plana, altura y espesor no adecuados con pérdida subtotal o total del proceso alveolar. Aún así tenemos que continuar el diagnóstico con la altura subantral según Salagaray, a saber: Grado 1: La altura del segmento maxilar subantral es igual o superior a 10mm. Grado 2: La altura del segmento maxilar subantral es menor de 10mm y mayor de 8 mm.

Grado 3: La altura del segmento maxilar subantral se encuentra entre 4 y 8 mm.

Grado 4: La altura del segmento maxilar subantral es inferior a 4mm. En este caso se hará colocación de los implantes en un segundo tiempo luego del *sinus lift* por la dificultad de encontrar su estabilidad primaria.

Hemos considerado que la clasificación de defectos óseos de Colonia (Vargas 2015) como la más conveniente debido a que considera más bien los requerimientos de hueso antes que su situación. Lo anterior lleva invariablemente a definir el tipo de injerto por realizar.

Esta clasificación se basa en tres códigos:

Código de la orientación del defecto:

H: Horizontal V: Vertical
K: Combinado S(+S): Seno maxilar

Código de condiciones de reconstrucción del defecto:

1-Poco <3-4mm
2-Amplio >3-4mm

Código del aumento y de las proximidades del defecto:

1-Cerrado 2-Abierto
El último significa que en un defecto cerrado existen algunas paredes que puedan contener el injerto. En el caso del abierto se entiende que el injerto debe fijar dado que no hay cavidades o bordes que lo contengan.

H.1.1 Defecto horizontal pequeño, cerrado

K.2.2.S.2 Defecto alveolar combinado (horizontal y vertical), am-

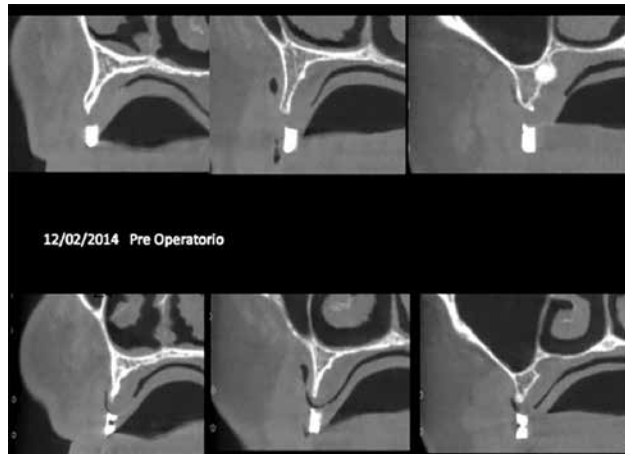


Fig 1 Dental Scan preoperatorio

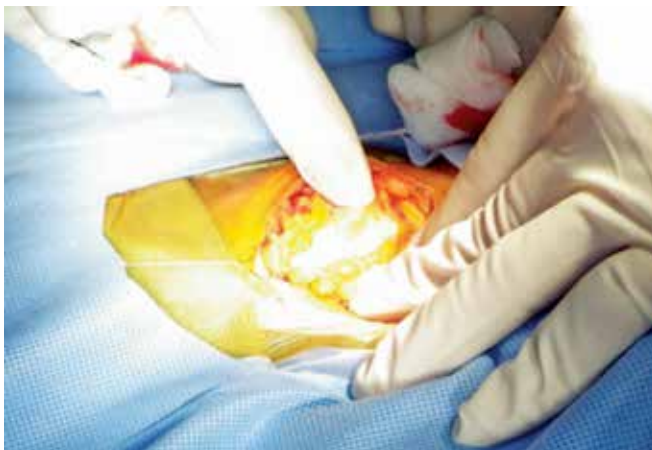


Fig 2 Incisión sobre la cresta iliaca

plio, abierto que además requiere de injerto del tipo *sinus lift* amplio. Esta es la clasificación final del caso que nos compete, que en consideración al hecho de que es en todo el maxilar de 1.6 a 2.6 ver Fig 1, entonces el aporte de hueso extraoral es automáticamente necesario y como fue elegido en este caso desde la cresta iliaca.

OBJETIVOS

Demostrar por medio de un caso clínico cómo se puede reconstruir tridimensionalmente por medio de un injerto óseo de cresta iliaca, un reborde óseo adecuado para la colocación de implantes dentales que

permitan realizar una prótesis fija implanto soportada.

REPORTE DEL CASO

Se presenta a la consulta la paciente C.V.H. de 55 años de edad, y quien solicita una prótesis fija implantosoportada.

La paciente tiene en la arcada superior la pieza 28 y el resto es una prótesis mucosoportada, la cual no presenta una retención, ni estabilidad adecuada.

Al analizar la tomografía axial computadorizada, observamos que no

era posible realizar un *all on four*, implantes transzigomáticos, o alguna otra técnica para colocar implantes sin que se le realice un injerto óseo debido a la reabsorción ósea tan severa que se aprecia.

Para poder elegir el tipo de injerto por realizar se definió el defecto óseo basado en la Clasificación de Colonia que permitió definir como K.2.2.S.2

Además debido a la reabsorción Grado 4 según Salagaray (Salagaray Lozada) de los antros maxilares se planeó realizar un doble *sinus lift* en el mismo momento quirúrgico aprovechando recolección de médula ósea desde la cresta iliaca. La colocación de los implantes se planeó para un segundo tiempo debido a que la altura ósea del reborde alveolar disponible en maxila posterior era inferior a 2mm. ver Fig. 1

Con el visto bueno del médico internista el 14 de febrero de 2014 se realiza bajo anestesia general la cirugía donde se toma el injerto de la cresta iliaca con la colaboración de un ortopedista, para lo cual se realiza una toma de bandas monocorticales como descrito por Khoury, Zoeller *et al* (Khoury 2008), desde la cara interna de la cresta iliaca mediante una incisión convencional. Ver Fig. 2

Mediante el uso de una sierra recíprocante se hace la osteotomía desde la cresta hasta la porción más profunda posible, luego mediante cincel se separa cada banda de la médula y se separan del sitio donador. Se toman tantas bandas posibles desde la parte más anterior de la cresta (donde hay más grosor) hasta la parte posterior donde todavía exista médula que permita la separación de cada una de las bandas monocorticales. Fig 3

Se realiza el control de la hemorragia y se sutura por capas, inme-

diatamente se hace el abordaje en la maxila donde se colocan cuatro bloques de hueso de cresta iliaca fijados con tornillos de la casa Biomet para obtener buena estabilidad del injerto y evitar micro vibraciones que pudiera afectar su integración. La colocación en la maxila posterior se realiza previa realización de *sinus lift* izquierdo que se rellenan con hueso autólogo medular. Se colocan entonces dos bandas de hueso monocortical de la cresta iliaca a cada lado del maxilar. Uno de ellos en vestibular y el otro en oclusal con tornillos de 2,0mm de diámetro en vestibular y de 1,5mm de diámetro en el bloque oclusal. Lo anterior conforma lo que se llama un “contenedor biológico”, lo cual permite entonces reconstruir tridimensionalmente el reborde. Ver Fig. 4, 5

Además en la parte anterior se adicionaron pequeños bloques monocorticales para adaptarse a la curvatura. Pero también fueron fijados mediante tornillos de 2,0 mm dependiendo del espesor hasta la cortical palatina o en el caso de los bloques oclusales hasta que se fijaran apropiadamente sin movilidad.

Estos injertos en bloque cumplen la doble función de barrera e injerto (Vargas 2016), por lo que no requieren membrana, la cual además aumentaría el volumen y por lo tanto la necesidad de relajar más el colgajo.

El diseño del colgajo se realizó en forma de bisel largo aproximadamente a 3 cm de la cresta alveolar hacia el fondo del surco en vestibular. Lo anterior se hace para que la porción más craneal del injerto no quede como soporte de la sutura y por lo tanto centro de la incisión. Aunque se ha recomendado la incisión maxilar desde palatino tal y como propuso Buser *et al* (Buser 1993); sin embargo, debido a la necesidad de realizar el do-

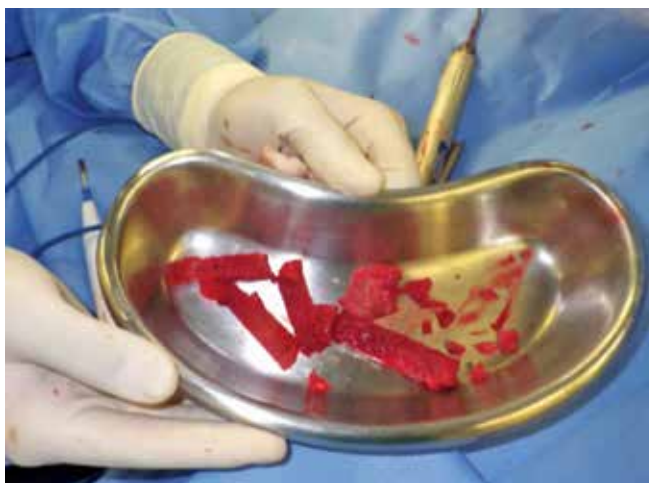

Fig 3 Bandas monocorticales

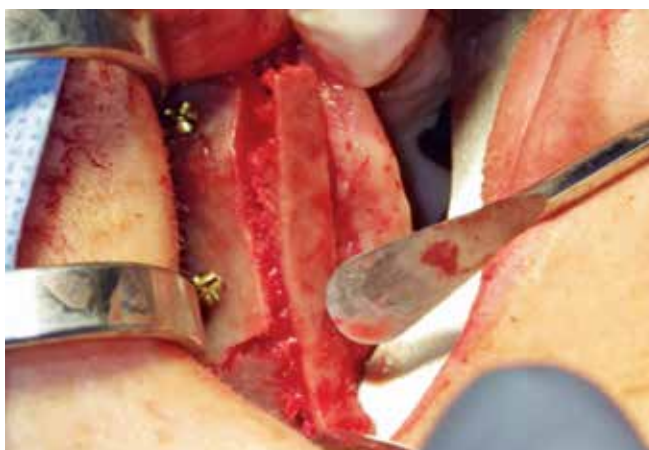

Fig 4 Injerto en maxila derecha

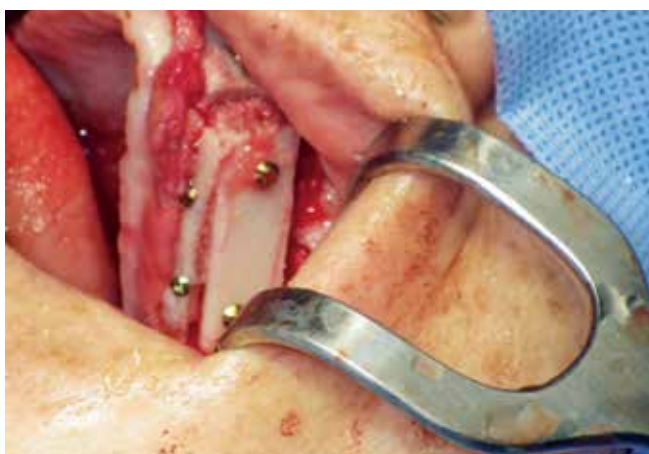

Fig 5 Injerto en maxila izquierda

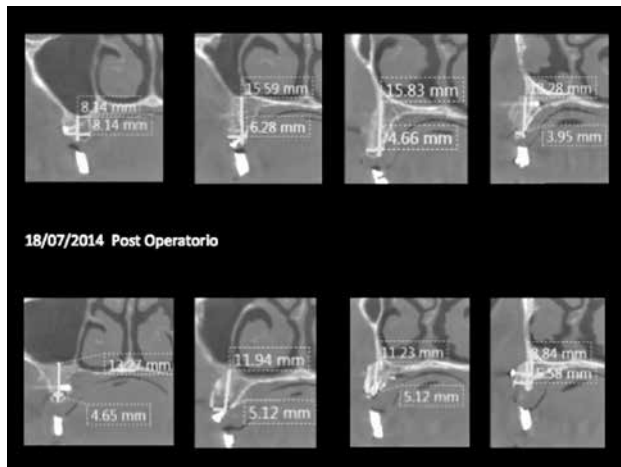


Fig 6 Dental scan postoperatorio

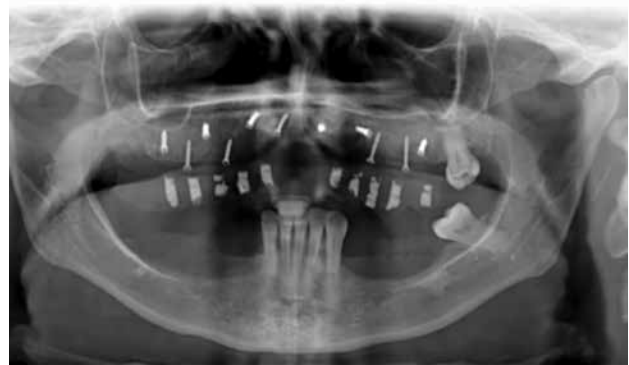


Fig 7 Panorámica post injerto con guía 5 meses postoperatorio

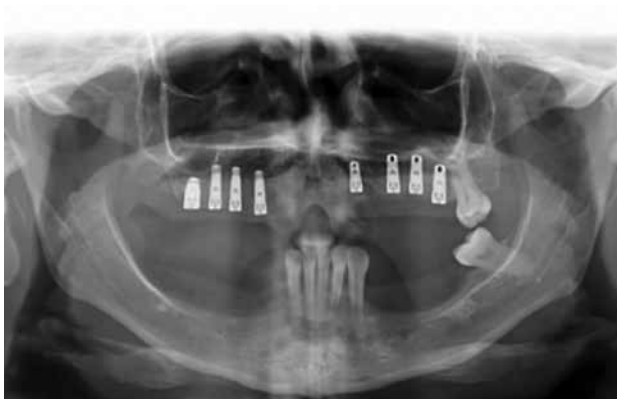

Fig 8 Rx Panorámica p.o. implantes

ble *sinus lift* se escoge la incisión en vestibular.

La cobertura sin tensión del colgajo es tan importante (y se recalca lo siguiente debido a lo imprescindible) como que aquel envuelva el hueso, sobre todo en la porción más alta de la cresta del reborde. La sutura más recomendada es la horizontal de 4 puntos con poliglactina 910 (Vycril de ethicon) debido a que es inerte.

Debido a que la cirugía fue mayor a 3 horas (Vargas, 1994) se recomendó Ceftriaxona 1g cada 24 horas intravenoso, además se receta Dexketoprofeno 25mg intravenoso cada 8 horas, Metamizol 500mg cada 8 horas intravenoso (por el primer día), Dexametasona 8mg trans-operatorio y 4mg 12 horas después intravenoso. Se le receta posthospitalario ampicilina con sulbactam 375mg cada 12 horas via oral, pero además dexketoprofeno 25mg cada 8 horas como analgésico,

co, clorehexidina 0,12% para enjuague bucal por 2 semanas.

Luego de 5 meses, se realiza una nueva tomografía donde se aprecia la integración del injerto en la maxila, lo que da como resultado grosores en toda la arcada con promedios de 7-8 mm. Además de hueso subantral Grado 1 antro izquierdo (previo injerto) y 2 en el lado derecho con *onlay graft*.

Se confecciona una guía quirúrgica para la colocación de implantes, el día de la cirugía se remueven los tornillos de fijación del injerto y se colocan ocho implantes dentales Tapered Screw Vent de la casa Zimmer en 1,3 de 3,7x11,5 mm en 1,4 de 3,7x11,5mm en 1,5 de 3,7x11,5mm en 1,6 de 4,7x8mm, en 2,3 de 3,7x8mm, en 2,4 de 3,7x10mm en 2,5 de 3,7x10mm y en 2,6 de 3,7x10mm . Ver Fig. 8.

Cuatro meses posterior a la colocación de los implantes se realiza la segunda cirugía donde se colocan los pilares de sanado HC345 y HC445. Ver Fig. 11

La toma de impresión se hizo con la técnica de arrastre, se utilizan pilares UCLA no hexagonados

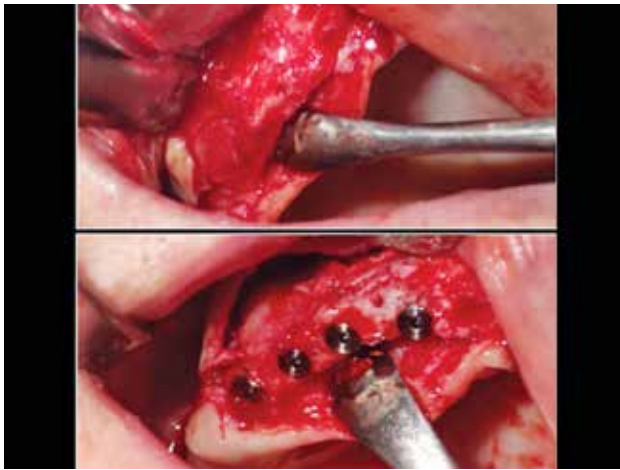


Fig 9 Implantes maxila derecha 5 meses post injerto

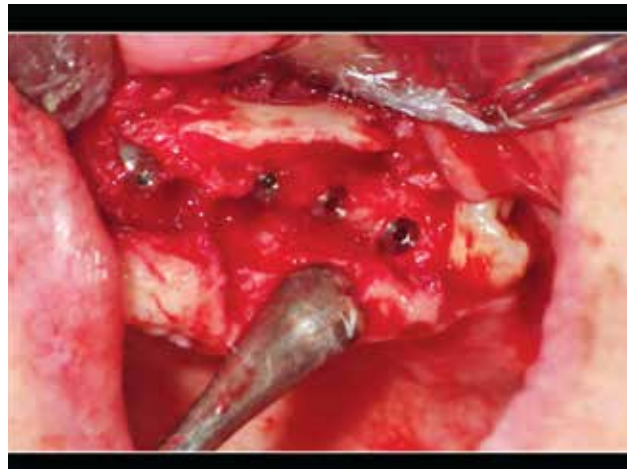


Fig 10 Implantes maxila izquierda

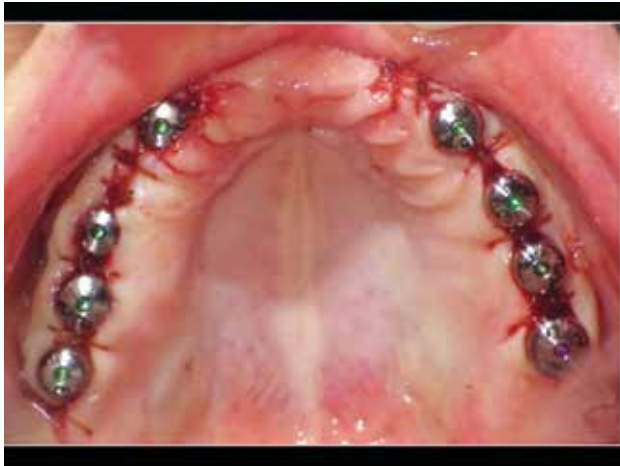

Fig 11 Pilares de cicatrización

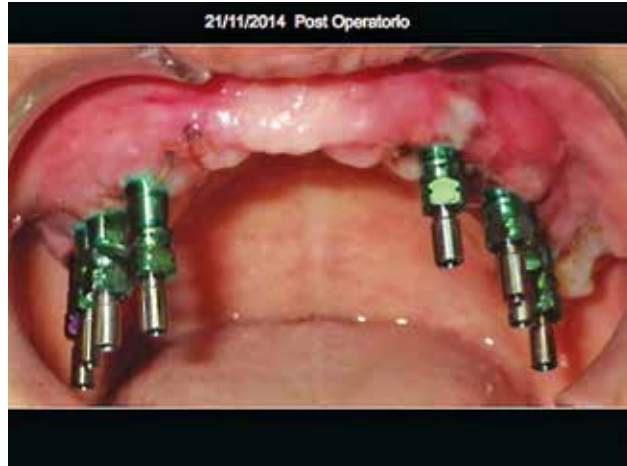

Fig 12 Postes de impresión

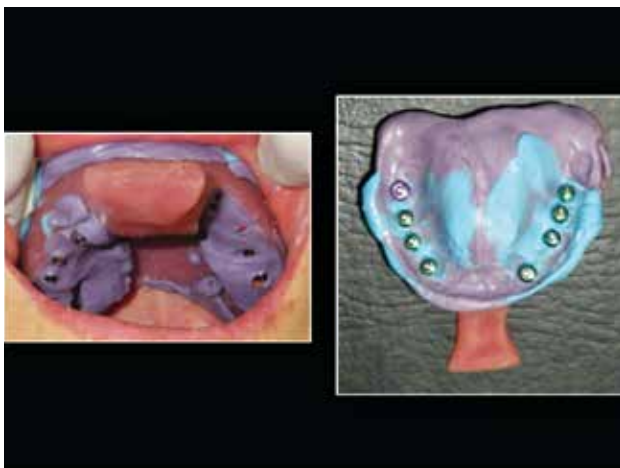


Fig 13 Tomar de impresión

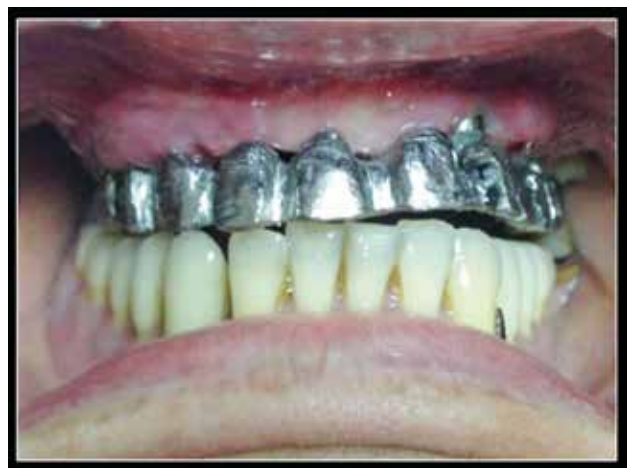

Fig 14 Prueba de estructura

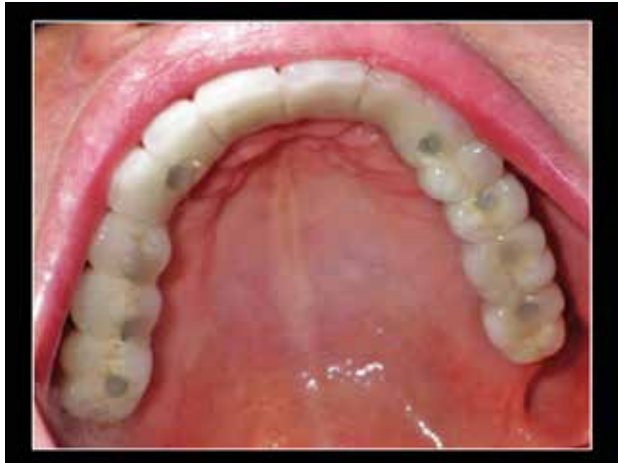

Fig 15 Vista oclusal prótesis

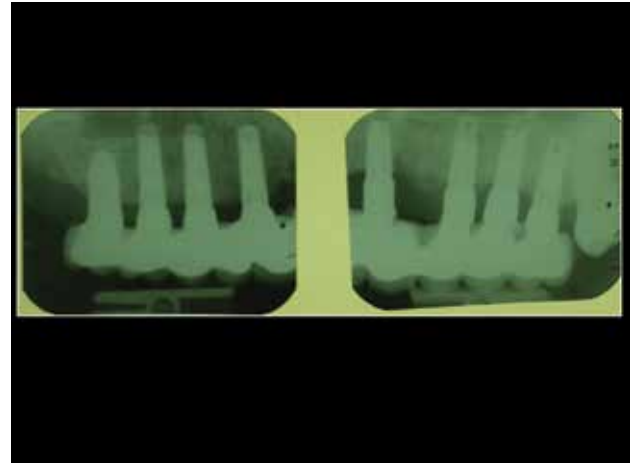


Fig 16 Radiografías de control en la entrega

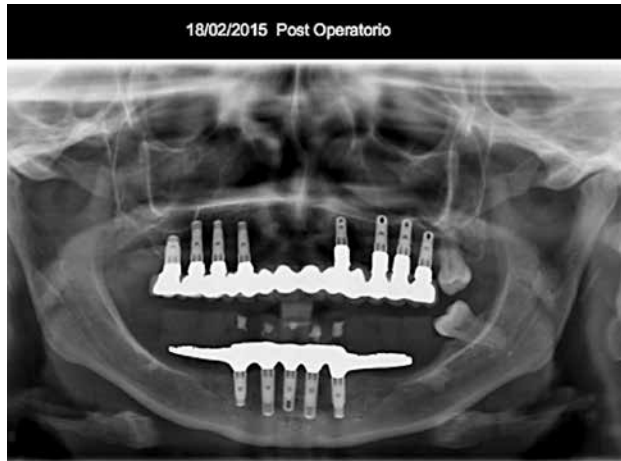


Fig 17 Panorámica febrero 2015 12 meses postoperatorio

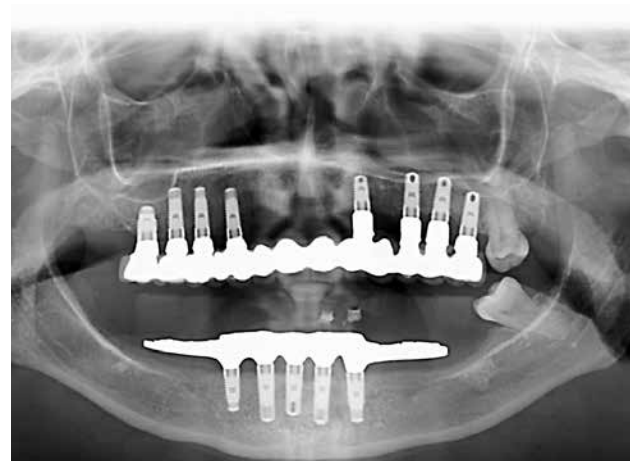

Fig 18 Panorámica febrero 2016 24 meses postoperatorio

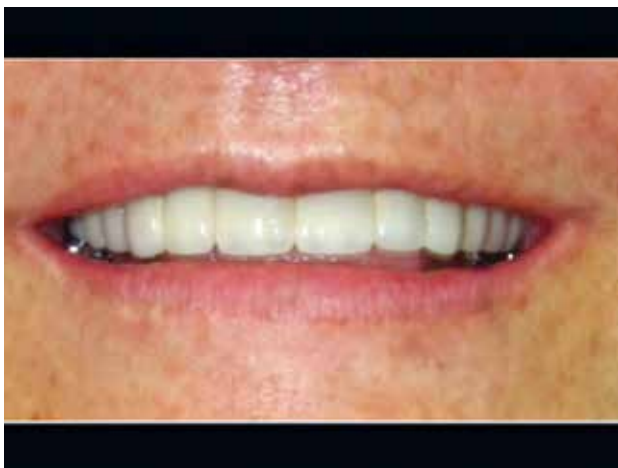

Fig 19 Vista frontal prótesis

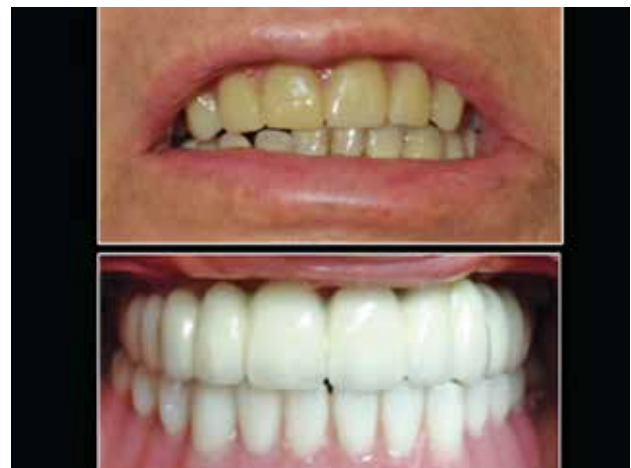

Fig 20 Antes y después

NEA3G y NEA4G con anillo de oro. Ver Fig. 12

Se realiza prueba de la estructura metálica verificando el ajuste pasivo de los implantes. Se hace la prueba de bizcocho y se ajusta la prótesis implanto soportada. Ver Fig. 14 y 15

El día de entrega de la prótesis se atornilla la prótesis, verificando de nuevo el ajuste con radiografías, se tornea a 30Ncm, y se bloquean las cabezas de los tornillos de retención con teflón, y se sella con resina de fotocurado.

Se hacen controles al mes, y a los 4, 8, 12, 18 y 24 meses, tomando radiografías de control donde se observa una estabilidad ósea, clínicamente se ha mantenido estable la prótesis.

DISCUSION

Hoy en día la utilización de implantes dentales tiene un gran impacto en el tratamiento protético del paciente desdentado. Puede observarse una variedad de diseños protéticos asociados con prótesis sobre implantes, y en algunos diseños han surgido como respuestas a situaciones clínicas específicas del maxilar desdentado proporcionadas por los implantes. Existen métodos clínicos y estrategias de tratamiento válidas para asegurar la calidad de las reconstrucciones protéticas. Por lo tanto, se necesitan principios protéticos específicos con respecto a algunas indicaciones especiales de los implantes.

En muchos casos el tratamiento del maxilar desdentado requerirá de procedimientos más electivos que los necesarios, particularmente con respecto a los siguientes criterios (Jemt):

- Grado de atrofia del maxilar

- Localización prospectiva de los implantes e inclinación del eje del implante
- Dimensiones del volumen del tejido
- Morfología facial
- Estética
- Función

En general, los siguientes criterios determinarán el plan de tratamiento del maxilar desdentado:

- La dentición natural o el tipo de prótesis en la arcada antagonista influenciará el diseño de la prótesis sobre implantes.
- Ha de considerarse la relación intermaxilar
- El diseño protético también dependerá de la distribución de los implantes sobre la arcada, su localización y el número de implantes
- El esquema oclusal está influenciado por todos estos factores
- Han de introducirse las consideraciones estéticas
- Clasificación de Colonia para defectos óseos que determinará el tipo de injerto por colocar.
- Clasificación de Lozada y Salagaray del hueso subantral.

Con base en estos criterios, la prótesis sobre implantes debe planearse, diseñarse y manejarse para el desdentado del maxilar.

En virtud del volumen de hueso colocado y obtenido pasamos de un reabsorción ósea maxilar V a III de Cawood Howell (Chiapasco 2006) y con una altura subantral Grado 4 a Grado 1 de Salagaray (Salagaray 1993).

CONCLUSIONES

El tratamiento con implantes dentales se realiza primariamente para reemplazar dientes perdidos, por lo tanto la cirugía de implantes dentales es una cirugía pre-protésica y

como tal debe realizarse para satisfacer las necesidades e indicaciones protéticas.

Sin una indicación protética no existe justificación para la colocación quirúrgica de implantes dentales.

Previo a la colocación de los implantes dentales se debe saber qué tipo de prótesis se va a realizar.

Los injertos óseos fueron realizados considerando la ubicación de los futuros implantes y así favorecer la prótesis dental. Aunque ortodoxamente se debe clasificar la reabsorción ósea según Cawood y Howell, así como la altura subantral según Lozada y Salagaray es claro que la Clasificación de Colonia para defectos óseos es simple y determina por se la forma de reconstruir el hueso alveolar requerido.

La técnica de reconstrucción alveolar con cresta iliaca recomendado por Khoury, Zoeller que permite una adaptación óptima del hueso cortical sobre el maxilar que permite mediante la formación de un contenedor biológico con el hueso que va a permitir una reconstrucción tridimensional, sobre todo en defectos K, es decir, tanto horizontal como vertical.

La cobertura de la cima de la cresta alveolar mediante un colgajo apropiado a partir de una incisión en bisel a 2 o 3 cm hacía el fondo del surco, es un buen predictor de éxito en el selle de la herida comparado con una incisión crestal.

No se deben recomendar tratamientos con implantes dentales en cualquier desdentado sin antes analizar bien el caso, hay que buscar una rehabilitación psicosocial, funcional y estética en que el paciente obtenga gran seguridad de sí mismo.

Unos buenos rebordes residuales, son suficientes para realizar una correcta prótesis completa, procurando así una rehabilitación predecible. El uso de implantes dentales, hemos de entenderlo como un recurso terapéutico más por emplear en casos complejos para retener, estabilizar y soportar una prótesis.

En un caso como este debe haber una estrecha comunicación entre los profesionales comprometidos, los técnicos dentales y la paciente.

Se debe dar instrucciones de una buena higiene oral, ya que es vital para evitar el riesgo de presentar mucositis periimplantaria o una periimplantitis, igualmente en sus mantenimientos de cada seis meses verificar tanto la higiene, como la oclusión. ■■■

Dr. Rodolfo Hernández Goyenaga
Cirujano Dentista, Universidad de Costa Rica
Especialidad en Implanto-Prótesis, Universidad Complutense de Madrid
Profesor de Periodoncia, Facultad de Odontología – Universidad Latina de Costa Rica
rhg@clinicadental.co.cr

Dr. Jairo Vargas Martínez
Cirujano Dentista,
Universidad de Costa Rica
Especialidad en Cirugía Oral y Maxilofacial, Universidad de Heildelberg
Profesor de Cirugía Oral y Maxilofacial, Facultad de Odontología – Universidad de Costa Rica
implantesdentales@ice.co.cr

Agradecimiento:
Al Dr. Jaime Ulloa Gil
Especialista en Ortopedia; por su intervención en la toma del injerto de la cresta iliaca

BIBLIOGRAFÍA

Buser D., Dula K., Belser U., et al (1993), *Aumento localizzato della cresta ossea mediante la rigenerazione ossea guidata. 1. Procedura chirurgica a livello del mascellares. International Journal of Periodontics and Restorative Dentistry*: 13(1): 29-45.

Chiapasco, M., Romeo, E., *Rehabilitación implantosoportada en casos complejos, Editorial Amolca 2006*, pp: 132, 133, 181, 195, 217, 231, 255, 288.

Jemt T. *Implant treatment in resorbed edentulous upper jaws. Clin Oral Impl Res* 1993;4: 187-194

Khoury, Zoeller, Hanser, Neugebauer, Terpelle, Tunkel. (2008), *El aumento de hueso en Implantología, Editorial Quintessence*, pp 181-182, 353-354.

Salagaray, Lozada, (1993), *Técnica de elevación sinusal, EDS Printing, Madrid*, pp 44-47

Vargas, J., (2015), *Sustitutos óseos en regeneración ósea guiada en Odontología Vital* 22:71-79

Vargas, J. (2016), *Membranas de uso en regeneración ósea guiada en Odontología Vital*. 24:35-42

Vargas J., Zoeller J., (1993), *Profilaxis antibiótica en cirugía oral y maxilofacial: Una recomendación práctica, en Odontología* 7,3:18-22

Zarb, GA., Scmitt, A., *The longitudinal clinical effectiveness of osseointegrated dental implants. The Toronto study Part I The Surgical results. J Prosthet Dent* 1989;62: 451-470.

Zarb, GA., Scmitt, A., *The longitudinal clinical effectiveness of osseointegrated dental implants. The Toronto study Part II The prosthetic results. J Prosthet Dent* 1990;64: 53-61.