

Prevalencia de lesiones cariosas proximales en molares temporales según ICDAS II y su correlación con el diagnóstico radiográfico, en niños de 4 a 9 años de edad.

Prevalence of proximal lesions in molars according to ICDAS II and its correlation with the radiographic diagnosis, in children aged 4-9 years old.

Juliana Batalla Robles, Universidad Latina de Costa Rica, Costa Rica, julianabatalla27@gmail.com

RESUMEN

La caries dental se refiere a una patología que se caracteriza por la desmineralización progresiva, pasando por las primeras manifestaciones clínicas, hasta la pérdida del tejido dental propiamente dicho. El diagnóstico de la caries dental se limitaba únicamente a un punto final, la cavidad y la pérdida dental y no como en la actualidad, que se considera como todo un proceso de enfermedad. Sin embargo actualmente continúa siendo un problema de salud pública. El correcto diagnóstico de la caries dental es fundamental para disminuir este asunto, incluyendo áreas de difícil acceso como son las lesiones cariosas proximales. Realizar el diagnóstico clínico visual en la superficie interproximal es casi imposible, y en muchos casos se dan falsos negativos a la hora de realizar los diagnósticos; por lo tanto, es necesario utilizar métodos complementarios como la radiografía de aleta. En el presente estudio se utilizaron tanto el método clínico visual ICDAS II “(Sistema Internacional para la Detección y Evaluación de Caries), como el método diagnóstico radiográfico. Al realizar el examen clínico visual de las superficies proximales de las molares temporales, se utilizaron separadores de ortodoncia que lograron la separación temporal de las piezas, de manera que permitió un espacio físico para facilitar la valoración clínica y a su vez se implementó el ICDAS II” como instrumento para la evaluación de los niveles de severidad del proceso carioso en las diferentes superficies; de igual manera se tomaron radiografías de aleta en las mismas superficies dentales, valoradas con el examen clínico visual. El objetivo principal fue determinar la prevalencia de lesiones proximales en molares temporales, de acuerdo con los criterios de valoración y detección de caries ICDAS II y su correlación con el diagnóstico de la misma lesión observada con el método radiográfico. De las superficies observadas con el método diagnóstico clínico visual con separadores un 18,7% presentó superficies lesionadas con caries dental, mientras que con el método diagnóstico radiográfico mostró un 22,5% de superficies lesionadas con caries dental; se encontró una asociación fuerte entre el diagnóstico clínico visual y el radiográfico, con una probabilidad de 91,1% de hallar los mismos resultados con significancia estadística.

PALABRAS CLAVE

Lesiones cariosas proximales, ICDAS II II, diagnóstico radiográfico.

ABSTRACT

Tooth decay refers to a condition characterized by progressive demineralization, through the first clinical manifestations, to loss of tooth structure itself. The diagnosis of dental caries was limited only to an endpoint, cavity and at last, tooth loss. Now days it is considered tooth decay as a whole disease process. The disease remains a public health problem. The correct diagnosis of dental caries is essential to diminish this problem, including difficult access areas like the interproximal carious lesions. Performing visual clinical diagnosis in the proximal surface is almost impossible, and in many cases false negatives are given in the diagnosis, so it is necessary to use complementary methods such as x-rays. In this study both the visual clinical method ICDAS II (International Caries Detection and Assessment System) and the radiographic diagnostic method were used. When performing visual clinical examination of the proximal surfaces of molars, orthodontic separators achieved temporary separation of the tooth, so it allowed a physical space to facilitate clinical evaluation and

implemented ICDAS II as an instrument used for evaluating the severity levels of caries process in different areas; x rays were taken on the same tooth surfaces, valued with the visual clinical examination. The main objective was to determine the prevalence of interproximal lesions in molars according to the criteria of assessment and detection of ICDAS II caries and its correlation with the diagnosis of the same injury observed with radiographic method. 18.7% Surfaces observed with clinical diagnostic method with orthodontics separators showed surfaces with carious lesions, while the radiographic diagnosis method presented 22.5% of surfaces with carious lesions; a strong association between visual clinical diagnosis and radiographic diagnosis, with a 91.1% probability of finding the same results with statistical significance, allowing a generalization of the results.

KEYWORDS

Interproximal carious lesions, ICDAS II, radiographic diagnosis

Recibido: 9 noviembre, 2015.

Aceptado para publicar: 8 diciembre, 2015.

INTRODUCCIÓN

Como en cualquier otra enfermedad, en la caries dental, el diagnóstico es el punto de partida más importante. Lo ideal es lograr identificar el momento preciso en que se inicia la lesión; sin embargo, no es tan simple detectarla en sus estadios tempranos, ya que esta es asintomática; aun es más difícil cuando se encuentra en lugares donde la valoración mediante el ojo clínico es limitada como es en el caso de zonas proximales. Para lograr que este método sea eficaz, se debe cumplir ciertos requisitos: tener una superficie dental limpia, por medio de una profilaxis; un buen secado de la superficie dental por examinar; al igual que analizarla con la superficie húmeda y una fuente de luz adecuada para el correcto diagnóstico.

Al utilizar el diagnóstico clínico visual, se implementa el ICDAS II como instrumento para la evaluación de los niveles de severidad del proceso carioso en las superficies por diagnosticar. El ICDAS II tiene como característica principal la subdivisión de los estados de severidad de la caries dental, transmitidos en códigos que están basados en la correlación de los hallazgos histológicos y clínicos encontrados en la superficie dental.

El diagnóstico radiográfico es un método complementario en la evaluación de lesiones cariosas. Como profesional, antes de elegir el tratamiento final indicado, siempre se debe considerar que se recurrió al mejor método de validación o gold standard en el estudio, como es la radiografía de aleta. Estas proporcionan información adicional útil en las lesiones proximales al igual que permite la detección por primera vez de lesiones cariosas.

El presente estudio tiene como objetivos específicos:

- Identificar con cuál método diagnóstico (clínico visual o radiográfico), es más prevalente la caries dental en superficies proximales de molares temporales.
- Observar que la detección y la clasificación de las lesiones cariosas proximales entre molares temporales utilizando el método clínico visual ICDAS II con la colocación de separadores, coincide con el diagnóstico radiográfico en todos los casos.

Al finalizar el estudio se procura como objetivo general determinar la prevalencia de lesiones proximales en molares temporales de acuerdo con los criterios de valoración y detección de caries ICDAS II y su correlación con el diagnóstico de la misma lesión observada con

el método radiográfico, en niños y niñas de 4 a 9 años de edad. Esto con el fin de probar la hipótesis investigativa donde la prevalencia de lesiones proximales, utilizando el método de diagnóstico clínico visual ICDAS II, es alta y en el diagnóstico radiográfico también lo es, por lo que la correlación es alta.

Con el presente estudio se pretende reforzar el conocimiento, motivando al profesional odontólogo y a los estudiantes, sobre la importancia de reconocer el uso de diagnóstico *gold standard* a la hora de realizar el diagnóstico de lesiones cariosas, especialmente en las lesiones proximales.

Igualmente se pretende evidenciar la necesidad de la aplicación de separadores de ortodoncia como método de diagnóstico complementario para la detección de lesiones cariosas tempranas en superficies proximales, cuando la toma de la radiografía de aleta no sea posible, ya sea porque no hay equipo radiográfico o porque la conducta del paciente no lo permite.

MÉTODO

La investigación tiene un enfoque cuantitativo. Se utilizará la recolección de datos para determinar

la prevalencia de lesiones cariosas proximales en molares temporales según los criterios ICDAS II y su correlación con el diagnóstico radiográfico en niños de 4 a 9 años.

DESCRIPCIÓN DE INSTRUMENTOS

Inicialmente, antes de proceder a la toma de la muestra, en julio del 2014, se realizó el *e-learning programme* del ICDAS II en la página: <https://www.ICDAS-II.org/ICDAS-II-e-learning-course>; donde fue posible el entrenamiento por 90 minutos sobre el uso de la codificación del ICDAS II. Asimismo, la investigadora fue sometida a un proceso de homologación *in vitro*, el cual consistió en la valoración de 28 piezas extraídas y 55 superficies dentales y clasificarlas según el método ICDAS II. Dicha labor fue realizada y revisada por dos investigadoras calibradas en el ICDAS II.

El presente estudio se realizó en la Asociación Obras del Espíritu Santo, donde con base en la información obtenida de una población base, constituida por 83 historias clínicas, correspondientes a niños y niñas de esa entidad en un rango de edad de 4 a 9 años; se obtuvo un tamaño muestral de 69 pacientes, con lo cual se logra un nivel de confianza de 95% y un error máximo admisible del 5%. Al llevar a cabo la evaluación clínica y radiográfica, se examinaron 552 piezas dentales con un total de 552 superficies, de las cuales 49 piezas dentales se encontraban ausentes, por lo tanto se examinaron 503 piezas dentales con un total de 503 superficies dentales.

Los niños se presentan a la Asociación Obras del Espíritu Santo con sus padres o encargados y firman el consentimiento informado. Una vez que el paciente pasa al área clínica se le expresa que se remueva cualquier aparato removible. Se realiza una profilaxis localizada en

las superficies dentales por estudiar (distal de primera molar temporal y mesial de segunda molar temporal) Figs. 1, 2, 3. Se colocan rodillos de algodón para realizar aislamiento relativo de molares temporales y se efectúa un examen clínico visual, primero sobre la superficie húmeda y se confirma utilizando el explorador de punta redondeada 11,5B de la OMS. Se anota lo observado utilizando la codificación del ICDAS II en la hoja de recolección de datos. Seguidamente se seca las mismas superficies por 5 segundos, se realiza el examen clínico visual sobre la zona seca y se confirma utilizando el mismo explorador. Fig. 4. Se anota lo observado en la hoja de recolección de datos.

Se procede a tomarles radiografías de aleta con radiografía convencional Kodak Ultra Speed No 0, a las molares temporales (D Y E) de todos los cuadrantes según el siguiente método:

Se sienta el paciente y se coloca el delantal de plomo. Se ubica su cabeza de modo que el plano sagital medio esté perpendicular al piso y la línea tragus – ala de la nariz sea paralela al piso. Se coloca la placa Kodak *Ultra speed* No 0, entre la lengua y los dientes sujeta con una calcomanía sujetadora de la película radiográfica, donde esta debe estar lo suficientemente alejada de la superficie lingual de los dientes para evitar la interferencia con el paladar al cerrar la boca, y paralela a su eje longitudinal. Se ajusta la angulación horizontal del cono para proyectar el rayo central en el centro de la película a través de las aéreas de contacto de las molares. Con el fin de compensar la ligera inclinación de la película contra la mucosa palatina, la angulación vertical debe oscilar alrededor de +5°. Para identificar el punto de entrada del rayo central, hay que retraer la mejilla y se com-

prueba que el rayo llega a la línea de oclusión en el punto de contacto entre las molares temporales. Esta proyección tiene que cubrir la parte distal del canino y mostrar por igual las coronas de las molares temporales superiores e inferiores. Se tomará radiografía convencional de aleta de cuadrantes 5 y 8; seguido por el 6 y el 7. Fig. 5. Se revelarán las radiografías con líquidos revelador y fijador marca Kodak. Se dejará la radiografía 40 segundos en el revelador y 4 minutos en el fijador, esto se medirá con cronómetro por un anotador, mientras tanto la investigadora colocará los separadores de ortodoncia.

En presencia de espacios cerrados, se colocarán separadores de ortodoncia. Figs. 6, 7 y 8. Si presenta espacios abiertos o piezas ausentes, no será necesario colocar los separadores y tampoco citar al paciente nuevamente; se anotará en la misma cita lo evaluado. Se colocan los separadores de ortodoncia entre molares temporales (D y E) de cada cuadrante, siempre y cuando las piezas estén presentes y que haya contacto proximal. Los separadores se colocarán con la técnica de hilo dental y se dejarán en boca de 3-7 días.

Se citan nuevamente los pacientes para remover los separadores de ortodoncia. Se realizará una profilaxis localizada en las superficies a estudiar: molares temporales, la cual es requisito para lograr evaluar las superficies correctamente. La profilaxis se realizará con pieza de baja velocidad, copas de hule y cepillos, pasta profiláctica Enamel Pro PREMIER, concluyendo la limpieza con el uso de hilo dental encerado 25mm Colgate Total. Se colocarán rodillos de algodón para realizar aislamiento relativo de molares temporales inferiores y superiores. Se realizará un examen clínico visual sobre la superficie húmeda y se confirmará utilizando

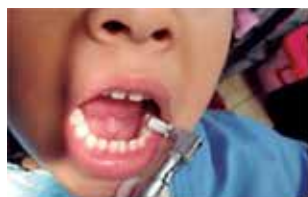

Fig. 1. Profilaxis en molares temporales con copa de hule.

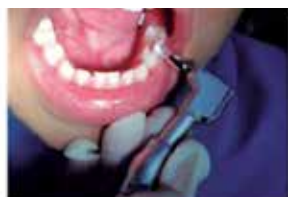

Fig. 2. Profilaxis en molares temporales con cepillo.

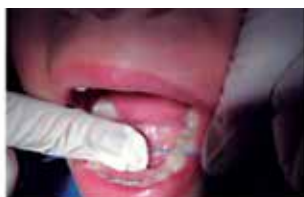

Fig. 3. Utilización del hilo dental en superficies proximales. Eliminación de biofilm.

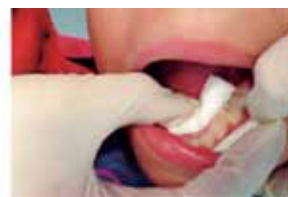

Fig. 4. Se colocan rodillos de algodón para realizar aislamiento relativo de molares temporales y se realiza un examen clínico.

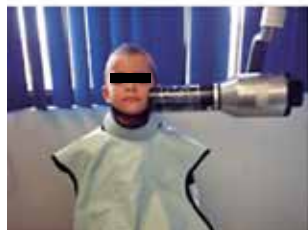

Fig. 5. Toma de radiografía de aleta.

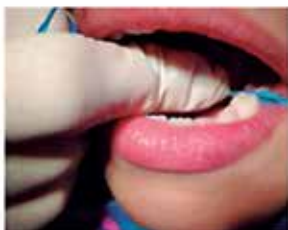

Fig. 6. Colocación de separadores de ortodoncia con la técnica del hilo dental.

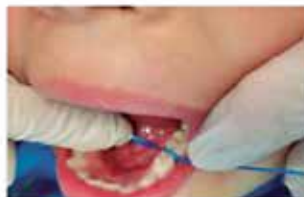

Fig. 7. Colocación de separadores de ortodoncia con la técnica del hilo dental.

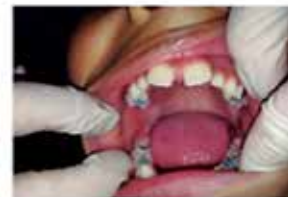

Fig. 8. Se colocan los separadores de ortodoncia, siempre y cuando haya áreas de contacto proximal.

el explorador de punta redondeada de 11,5B de la OMS. Luego secará por 5 segundos, se realizará un examen clínico visual sobre la zona seca y se confirmará utilizando el explorador de punta redondeada de 11,5B de la OMS. Se anotará lo observado utilizando la codificación del ICDAS II, códigos CARS (caries asociadas con restauraciones y sellantes) y de severidad en la hoja de recolección de datos. Esta se adjunta con sus respectivas radiografías, según el paciente.

ICDAS II

¿Qué es el ICDAS II?, Es un sistema internacional creado para la clasificación de las lesiones cariosas después de detectarlas. Luego de la detección se logrará la evaluación de la actividad y monitorear con un sistema. El objetivo del taller ICDAS II fue desarrollar un consenso sobre la caries dental clínica y ampliar criterios de detección. Esto se realizó entre los expertos en cariolología, ciencias biológicas y las organizaciones dentales. Además, los participantes lograron definir las etapas del proceso de la caries den-

Código	Descripción
0	Superficies sanas o pigmentación generalizada.
1	Cambio visual inicial en esmalte que se manifiesta como opacidad o mancha café, Solo posible verlo después de secar de forma prolongada el diente (5 seg) o restringido a los confines de la fosa o fisura. Histológicamente corresponde a la desmineralización del esmalte en su mitad externa.
2	Lesión de mancha blanca o café. Se visualiza sin secado y persiste después de secar. No hay destrucción de estructura. En surcos se extiende hacia las paredes y en superficies lisas abarca 1mm del margen gingival y no se observan sombras subyacentes. Histológicamente la profundidad se relaciona con la mitad interna del esmalte y el tercio externo de dentina
3	Húmedo puede verse opacidad o tinción café mayor que la tinción normal de surco o fosa. Ruptura localizada de esmalte, dentina no es visible. Requiere de secado para evidenciarse. Puede usarse sonda de extremo redondeado para confirmar micro cavitación. Histológicamente la profundidad se relaciona con dentina, hasta su mitad externa.
4	Decoloración de la dentina que se visualiza a través del esmalte y se percibe como una sombra gris, azul o café. Es más visible cuando está húmeda. Histológicamente se relaciona con dentina hasta la mitad de su espesor.
5	Cavitación exponiendo dentina. Al secar se puede ver desmineralización o pérdida de estructura de la fosa de 0,5mm de espesor oclusal. Implica menos de la mitad de la superficie dental. Se puede usar sonda para comprobar pérdida de estructura. Histológicamente se relaciona con el tercio interno de dentina.
6	Extensa cavidad con dentina visible, que implica más de la mitad de la superficie dentaria, tanto piso como paredes están en dentina. Histológicamente la profundidad abarca el tercio interno de dentina.

Fig. 9. Tabla descriptiva de códigos de severidad ICDAS II

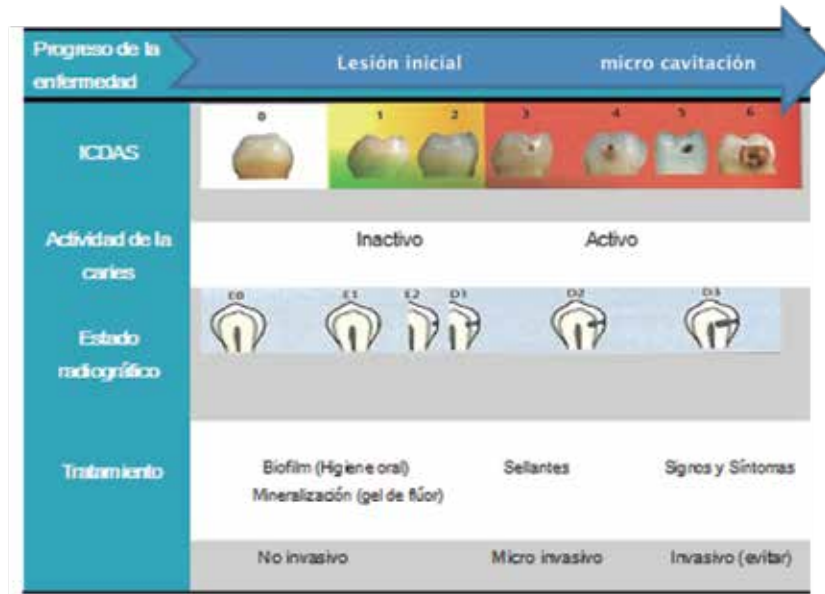


Fig. 10. Tabla de correlación de códigos de severidad ICDAS II y clasificación de profundidad de lesiones cariosas en las imágenes radiográficas, para la planificación del plan de tratamiento.

Distribución de frecuencias absolutas y prevalencia de las superficies presentes según el código ICDAS II en el diagnóstico clínico visual de caries de la Asociación Obras del Espíritu Santo, 2014

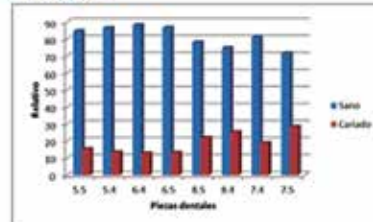
	Absoluto	Prevalencia
Sanas	409	81,3
Con caries	94	18,7
Total	503	100

Distribución de frecuencias absolutas y prevalencia de las superficies presentes según el diagnóstico radiográfico, de la Asociación Obras del Espíritu Santo, 2014

	Absoluto	Prevalencia
Sanas	390	77,5
Con caries	113	22,5
Total	503	100

Fig. 13. Comparación de distribución de frecuencias absolutas y prevalencia de caries dental entre el diagnóstico clínico visual y el radiográfico, de la Asociación Obras del Espíritu Santo, 2014.

Distribución de la prevalencia de caries dental según las piezas presentes en el diagnóstico clínico visual, de la Asociación Obras del Espíritu Santo, 2014



Distribución de la prevalencia de caries dental según las piezas presentes en el diagnóstico radiográfico, de la Asociación Obras del Espíritu Santo, 2014

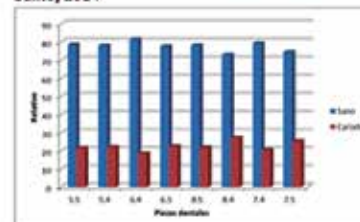


Fig. 14. Comparación de distribución de la prevalencia de caries dental entre el diagnóstico clínico visual y el radiográfico, de la Asociación Obras del Espíritu Santo, 2014.

tal que representan el concepto de desmineralización en la fase no cavitaria, al igual que los métodos de validación clínica relevantes y nuevas investigaciones para el sistema. Los códigos de detección de severidad ICDAS II para caries 0 a 6 dependen de la característica de la lesión. Hay pequeñas variaciones entre los signos visuales asociados a cada código en función de una serie de factores, incluyendo las características de la superficie que se está examinando: fosas y fisuras, superficies lisas libres, si hay dientes adyacentes presentes (superficies proximales) y si las caries se asocia con una restauración o con sellante. Por lo tanto, se realizó una descripción detallada de cada código para ayudar la formación de los examinadores que utilicen el sistema ICDAS II. Figs. 9 y 10.

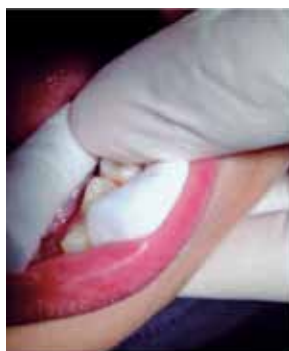

Fig.11. Al remover los separadores de ortodoncia se logra la separación temporal de las piezas dentales donde se observa una lesión código 3 en mesial de segunda molar temporal.

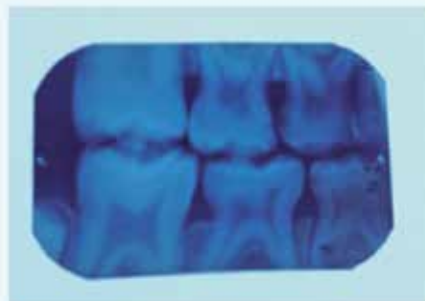


Fig.12. Radiografía de aleta, donde se observa una lesión en distal de primera molar temporal superior derecha. Esta se encuentra en el tercio externo de dentina (D1).

ASPECTOS RADIOGRÁFICOS DE LESIONES CARIOSAS PROXIMALES

Las radiografías de mordida de aleta ayudan a disminuir la exposición a la radiación, mientras se logra ver las superficies coroneales, desde distal del canino hasta distal de la segunda molar tanto de las piezas dentales superiores como las inferiores.

En las imágenes radiográficas, las lesiones cariosas proximales se observan principalmente en el punto de contacto o apical de él. Dichas lesiones se pueden clasificar en: precoces, moderadas, avanzadas y graves.

Tveit et ál, y Hinze et ál, clasificaron radiológicamente las lesiones para describir la profundidad de las lesiones proximales (H, Meyer-Lueckel 2013):

- E1: Radiolucencia en la mitad externa del esmalte
- E2: Radiolucencia en la mitad interna del esmalte

Correlaciones

		Total superficies dx ICDAS	Total superficies dx radiográfico
Total superficies dx ICDAS	Correlación de Pearson	1	.911**
	Sig. (bilateral)		.000
	N	503	503
Total superficies dx radiográfico	Correlación de Pearson	.911	1
	Sig. (bilateral)	.000	
	N	503	503

** La correlación es significativa al nivel 0,01 (bilateral).

Fig. 15. Análisis de correlación entre diagnóstico clínico visual ICDAS II y el radiográfico en niños, de la Asociación Obras del Espíritu Santo, 2014

- D1: Radiolucencia en el tercio externo de la dentina
 - D2: Radiolucencia en el tercio medio de la dentina
 - D3: Radiolucencia en el tercio interno de la dentina
- Dicha clasificación se utilizó en el presente estudio.

DISCUSIÓN Y RESULTADOS

Después de los resultados expuestos, se logró conocer la prevalencia de las lesiones cariosas proximales en molares temporales, según el ICDAS II y su correlación con el diagnóstico radiográfico, donde la prevalencia de la caries dental, tanto para el diagnóstico clínico visual como para el radiográfico, fue baja.

De las 503 superficies observadas con el método diagnóstico clínico visual con separadores, un 18,7% presentó superficies enfermas; este porcentaje se considera como una prevalencia de caries dental baja, mientras que con el método diagnóstico radiográfico, un 22,5% presentó zonas radiolúcidas compatibles con caries dental. De igual manera, dicho porcentaje se considera como una prevalencia de caries dental baja.

La mayor prevalencia de severidad de las lesiones cariosas detectadas fue de lesiones código 2 y 3 ICDAS II respectivamente. Esto lleva a pensar la importancia de que el diagnóstico de la enfermedad sea realizado con sistemas diagnósticos que permitan la detección desde estadios iniciales, cuando aún no se ha dado la cavitación.

La mayor prevalencia de zonas radiolúcidas compatibles con caries dental fueron las lesiones encontradas en la mitad externa del esmalte (E1), seguido por las lesiones

encontradas en la mitad interna del esmalte (E2). Esto coincide con lo obtenido mediante el método diagnóstico visual directo al colocar separadores.

Se obtuvo una prevalencia de caries dental mayor en las molares temporales superiores observada con el método diagnóstico radiográfico al compararlo con el método diagnóstico clínico visual; esto se puede relacionar con la visión indirecta que se debe realizar en superior. Se concluye que el método diagnóstico radiográfico sigue siendo el *gold standard*.

Se concluye que la prevalencia de lesiones proximales, utilizando el método de diagnóstico clínico visual ICDAS II con separadores es baja y en el diagnóstico radiográfico es baja, por lo cual la correlación entre ambos métodos diagnósticos es alta. Por ello se rechaza la hipótesis de investigación que se planteó y se respalda la hipótesis nula. Se encuentra una asociación fuerte entre el diagnóstico visual de caries dental y el radiográfico, con una probabilidad de 91,1% de encontrar los mismos resultados con significancia estadística. Fig. 15.

Las siguientes recomendaciones van dirigidas a los docentes, estudiantes y odontólogos en general: Se recomienda la aplicación de separadores de ortodoncia, como método alternativo y/o complementario para el diagnóstico de lesiones proximales en molares temporales, esto con el fin del diagnóstico temprano y el tratamiento inmediato y no invasivo de lesiones cariosas proximales. Además de ser útil en casos, cuando el diagnóstico radiográfico sea inaccesible o por otras razones.

Además, en la prevalencia de lesiones con un grado de severidad avanzado de los niños del estudio, se refleja que los tratamientos rea-

lizados están orientados al campo operativo y no tanto al preventivo. Por lo que se recomienda un enfoque preventivo de educación de la caries dental a estudiantes y odontólogos en general.

Asimismo, en la prevalencia de lesiones con un grado de severidad inicial, se aconseja el uso de tratamientos alternativos no invasivos para detener o evitar la progresión de las lesiones cariosas.

Se debe utilizar la radiografía para el correcto diagnóstico de caries dental; cuando esto no sea posible, ya sea porque no hay equipo radiográfico o la conducta del paciente no lo permite, hay que tomar en cuenta la utilización de separadores de ortodoncia como método complementario para el diagnóstico de lesiones cariosas proximales.

Se ha de aplicar la clasificación ICDAS II para el diagnóstico de la caries dental, ya que valora los estadios iniciales donde no hay pérdida aún de la estructura dental.

Se recomienda utilizar tabla de correlación de códigos de severidad ICDAS II y clasificación de profundidad de lesiones cariosas en las imágenes radiográficas, en la práctica clínica, para la planificación del plan de tratamiento del paciente, de esta manera se puede tener terapias alternativas para las diversas etapas del proceso de las lesiones cariosas proximales.

También hay que capacitar al personal docente, los estudiantes y a los odontólogos en general, sobre el uso del sistema ICDAS II, con el objetivo de estandarizar el diagnóstico de la caries dental para su uso en epidemiología, investigación y práctica clínica.

Al mismo tiempo, capacitar al personal docente, a los estudiantes de las Universidades y a los odontólo-

gos en general, sobre la estandarización radiográfica con la técnica de aleta, para evitar o disminuir los fallos radiográficos y obtener resultados de calidad para su uso en epidemiología, investigación y práctica clínica.

Brindar educación actualizada a los padres de familia sobre no confundir la enfermedad caries dental con sus secuelas: las lesiones cariosas, y hacer un tratamiento etiopatogénico y no paliativo, como ha sido conocido a través de los años.

Específicamente hay que informar a los padres sobre: el control dental individualizado para cada paciente, esto consiste en recibir el tratamiento invasivo o no invasivo según el resultado del diagnóstico, una revaloración periódica cada 4 meses en niños con la enfermedad presente en boca, remoción de la placa bacteriana con hilo dental una vez al día, y se debe limitar el consumo de alimentos que contengan azúcar a 3 ingestas diarias en los tiempos de comida fuerte. ■■■

BIBLIOGRAFÍA

Hendrik Meyer-Lueckel, Sebastian Paris, Kim R. Ekstrand. (2013). *Caries Management- Science and Clinical Practice*. Stuttgart. New York: Editorial Thieme.

Henostroza, G. (2007). *Caries dental. Principios y procedimientos para el diagnóstico*. Perú: Universidad Peruana Cayetano Heredia.

International Caries Detection & Assessment System Coordinating Committee. (2009). *The International Caries Detections and Assessment System (ICDAS II)*.

Lizmar D. Veitía E. (2011). *Métodos convencionales y no convencionales para la detección de lesión inicial de caries*. Revisión bibliográfica. 26 de abril del 2010, de ISSN Sitio web: <http://www.actaodontologica.com/ediciones/2011/2/art21.asp>

Madrigal, D (2009). *Análisis de la prevalencia de caries dental según los códigos ICDAS II II, en una población pediátrica de 4 a 9 años de edad, en la Clínica Odontológica de la Universidad Latina de Costa Rica, en el periodo de mayo a agosto del 2009*. Tesis de licenciatura de Odontología. San José, Costa Rica. Universidad Latina de Costa Rica. Facultad de Odontología.

Martignon S, (2007). *Criterios ICDAS II: Nuevas perspectivas para el diagnóstico de la caries dental*. Main News, 4-19. 2007, *Avances Científicos*.

Moncada, G. (2008). *Cariología Clínica: Bases preventivas y restauradoras*. Chile: Colgate.

Thylstrup, A y Fejerskov, O. (1988). *Caries*. Tr. por Dr. J. M. Vila Planas. España: Ediciones Doyma.

6.2 Bibliografía Consultada

Bakhshandeh K.R. Ekstrand V. Qvist. (2011). *Measurement of histological and radiographic depth and width of occlusal caries lesions: A methodological study*. *Caries Research*, 45, 547-555. Julio 26, 2011, Editorial KARGER.

Barbieri Petrelli, G., Flores Guillén, J., Escribano Bermejo, M., Discepoli, N., (2006). *Actualización en radiología dental. Radiología convencional Vs digital*. *Av. Odontoestomatol*; 22-2: 131-139.

Brenes Alvarado, A., Molina Chávez, K., (2009). *Estandarización de un método radiográfico para la valoración de la progresión de lesiones cariosas proximales*. Tesis de investigación para optar el grado de especialidad en Odontopediatria. San José, Costa Rica. Universidad de Costa Rica. Facultad de Odontología.

Guerrero, R., González, C. L. y Medina, E., (1990). *Epidemiología*. Editorial Addison Wesley Iberoamericana.

Henostroza, G., (2007). *Caries dental. Principios y procedimientos para el diagnóstico*. Perú: Universidad Peruana Cayetano Heredia.

Instituto Nacional de Estadística y Censos (INEC): www.inec.go.cr International Caries Detection & Assessment System Coordinating Committee. (2009). *The International Caries Detections and Assessment System (ICDAS II)*.

Lizmar, D., Veitía, E. (2011). *Métodos convencionales y no convencionales para la detección de lesión inicial de caries*. Revisión bibliográfica. 26 de abril del 2010, de ISSN Sitio web: <http://www.actaodontologica.com/ediciones/2011/2/art21.asp>

MacMahon, B., Ipsen, J., y Pugh, T., (1965). *Epidemiologic methods*. Little, Brown and Company Ed. USA.

Madrigal, D (2009). *Análisis de la prevalencia de caries dental según los códigos ICDAS II II, en una población pediátrica de 4 a 9 años de edad, en la Clínica Odontológica de la Universidad Latina de Costa Rica, en el periodo de mayo a agosto del 2009*. Tesis de licenciatura de Odontología. San José, Costa Rica. Universidad Latina de Costa Rica. Facultad de Odontología.

Martignon S, (2007). *Criterios ICDAS II: nuevas perspectivas para el diagnóstico de la caries dental*. Dental Main News, 4-19. *Avances Científicos*.

Martignon, S., Castiblanco, G.A., Zarta, O.L., Gómez, J., (2011). *Sellado e infiltrado de lesiones tempranas de caries interproximal como alternativa de tratamiento no operatorio. Univ Odontol. Jul-Dic; 30(65): 51-61.*

Martignon, S., Uribe, S., Pulido, A.M., Cortés, A., Gamboa, L.F., (2013). *Comparación entre el examen radiográfico y el visual-táctil para detectar y valorar caries dental interproximal. Univ Odontol. Ene-Jun; 32(68): 25-31*

MB Diniz, L.M., Lima, G., Eckert, A.G., Ferreira Zandona, R.C.L., Cordeiro, L., Santos Pinto, Cl. (2011). *In vitro evaluation of ICDAS II and radiographic examination of occlusal surfaces and their association with treatment decisions. Operative Dentistry, 36-2, 133-142. 2011.*

Meyer-Lueckel, H., Paris, S. y Ekstrand, K. R., (2013). *Caries management- science and clinical practice. Stuttgart. New York: Editorial Thieme.*

Mitropoulos, Rahiotis, Stamatakis y Kakaboura. (2010). *Diagnostic performance of visual caries classification System ICDAS II versus radiography and micro-computed tomography for proximal caries detection: An in vitro study. Journal of Dentistry, 38, 859-867. 6 april 2010, De Elsevier.*

Moncada, G., (2008). *Cariología clínica: bases preventivas y restauradoras. Chile: Colgate.*

NB Pitts, KR Ekstrand (2012). *International caries detection and assessment System (ICDAS II) and its international caries classification and management System (ICCMS) – methods for staging of the caries process and enabling dentists to manage caries. Community Dent Oral Epidemiol 2013; 41: e41–e52. © 2012 John Wiley & Sons A/S. Published by Blackwell Publishing Ltd.*

Ortiz Ruiz, A. J., Serna Muñoz, C., y Hernández Fernández, A., (2010). *Protocolo 2 radiografías en odontología infantil. De Universidad de Murcia Sitio web: <http://ocw.um.es/cc.-de-la-salud/clinica-odontologica-integrada-infantil/material-de-clase-1/protocolo-2.pdf>*

Rothman, K., (1986), *Modern epidemiology. Little, Brown and Company Ed. USA.*

Shoaib, Deery, Ricketts y Nugent. (2009). *Validity and reproducibility of ICDAS II II in primary teeth. Caries Research, 43, 442-448. March 19, 2009, De KARGER Base de datos*

Soviero, V.M., Leal, S.C., Silva, R.C. y Azevedo, R.B.. (2010). *Validity of MicroCT for in vitro detection of proximal carious lesions in primary molars. Journal of Dentistry, 40, 35-40. 1 September 2011, Editorial Elsevier.*

Thylstrup, A. y Fejerskov, O. (1988). *Caries. Tr. por Dr. J. M. Vila Planas. España.: Ediciones Doyma.*

Wayne, D., (1990). *Bioestadística: Bases para el análisis de las ciencias de la salud. Editorial Limusa.*