

Membranas de uso en regeneración ósea guiada

Membranes used in guided bone regeneration

Jairo Vargas, Universidad de Costa Rica, Costa Rica, implantesdentales@ice.co.cr

RESUMEN

Se presentan los diferentes tipos de membranas utilizadas en cavidad oral reabsorvibles y no reabsorvibles, así como algunas características de cada una. Se recomienda el uso de membranas reabsorvibles del tipo colágeno cross link, dado que han demostrado ser confiables y permiten exposición intencional o casual.

PALABRAS CLAVE

Membranas, injertos, cirugía oral.

ABSTRACT

It will be shown the different types of membranes absorbable and non absorbable used in the oral cavity as well as the remarks of each one. The use of collagen cross link resorbable membranes are the recommended ones because of the shown reliability and allow the intentional or not exposure to oral cavity.

KEYWORDS

Membranes, grafts, oral surgery.

Recibido : 25 setiembre, 2015.

Aceptado para publicar: 7 diciembre, 2015.

INTRODUCCIÓN

Se informó sobre las membranas por primera vez de parte de Bjorn en 1964, y ahí se introdujo el concepto de "excluir el epitelio del proceso de sanado" y además, por parte de Melcher en 1976, quien discutió sobre los mecanismos biológicos en el sanado óseo periodontal, y quizá fueron ellos quienes establecieron las bases de lo que se llama hoy regeneración tisular guiada (GTR). Nyman en 1982, informó el uso de membranas y se generaron muchos otros reportes que han documentado el uso de membranas, por lo que se desarrolló la regeneración ósea guiada (GBR), utilizando membranas y materiales de injerto óseo combinados.

DESARROLLO

De las membranas derivadas bovinas existen aquellas procedentes del tendón de Aquiles, tales como BioMend (ZIMMER dental) y BioMend Extend (ZIMMER dental), OsseoGuard (BIOMET 3i) que están constituidas de colágeno tipo I. La BioMend tiene una estructura con un poro de 0,0004 micrones suficiente para retardar el crecimiento del tejido epitelial y a su vez que permita el paso de nutrientes.

Se reabsorbe entre 4 y 8 semanas y se incorpora al tejido circundante. Se esteriliza en oxido de etileno (gas).

Tiene la capacidad de soportar puntos de sutura para fijar la membrana.

Existen 20 tipos de colágeno y este I se compone de tres cadenas, dos alfa-1 idénticas y otra diferente alfa-2. Este colágeno es abundante en el hueso, tendón, piel, ligamentos, arterias, útero y córnea y comprende entre 80 y 99% del total del colágeno. Por otro lado tenemos las derivadas del pericar-

dio como CoPios que corresponde a colágeno tipo I y III, el que está compuesto por tres cadenas idénticas alfa-1. Tienen un alto contenido de hidroxiprolina y es bajo en hidroxilolisina. Constituye la piel y se encuentra en el pulmón, válvulas del corazón, musculatura del corazón, útero, nervio, hígado, placenta, cordón umbilical, vasos sanguíneos, bazo, encía, riñón, ganglios linfáticos, esclera y otras estructuras del ojo.

El colágeno tipo III se correlaciona con extensibilidad y puede contribuir a la elasticidad, propiedad por la que se conoce este tipo de isoforma de colágeno (Patino 2002)

Existe también la membrana de pericardio porcino Remotis (Thommen Medical), la cual tiene un espesor de 0,3-0,4mm lo que puede favorecer un cierre de la herida con menos tensión. Presenta un tiempo de reabsorción de 8 a 12 semanas con una adecuada integración al tejido, una adecuada invasión vascular, y favorece la formación de hueso, y se degrada además sin invasión de células inflamatorias. La reabsorción lenta de esta membrana no *cross-linked* se debe a que por su origen presenta una estabilidad en la reabsorción debido a que el colágeno del pericardio porcino presenta una interconexión compacta. (Rothamel et ál 2012)

En lo que respecta a membranas de pericardio de origen bovino, se ha reportado un retraso en la penetración vascular lo que podría inhibir la regeneración ósea en estudios en ratas. (Schwarz et ál 2006)

Las membranas de colágeno se dividen en membranas *cross-linked* y no *cross-linked*. (Pintippa, Wang 2001)

La obtención de este proceso químico que se lleva a cabo con diferentes productos químicos depen-

de del fabricante: Formaldehído, Glutaraldehído, difenilfosforilacida, hexametilenedisocianato.

El significado de este proceso *Cross-Link* en la práctica es básicamente la resistencia de la membrana a la exposición en la cavidad oral, y permite entonces el crecimiento epitelial sobre ella misma, mientras el GBR se lleva a cabo.

Por otro lado este proceso de *Cross-linking* está asociado con una integración pobre al tejido y retardo en la invasión vascular (Rothamel et ál 2012)

Estas membranas de colágeno de tendón bovino o de dermis porcina como *Bio Gide* (*Geistlich Pharma*) se utilizan hoy mucho más que las membranas de politetrafluoroetileno (PTFE) conocida como *Gore Tex* (*Gore Northamerica*, descontinuada) debido a que las primeras se reabsorben en tiempos predefinidos entre 4 y 24 semanas, dependiendo de la membrana que se escoja. Además las membranas PTFE inhiben las síntesis de colágeno extracelular y glicosaminoglican (GAG) que es el mayor componente de la matriz extracelular (ECM), el cual juega un papel primordial en el sanado de la herida. (Quteisch et ál 1991)

Las nuevas membranas de PTFE de alta densidad y con espesores que varían desde los 150 hasta los 250 micrones de espesor y con porosidades menores a 0,3 micrones para impedir el paso de bacterias hacen las nuevas membranas no reabsorbibles más versátiles al permitir exposición a la cavidad oral, tal como las CYTOPLAST (*Osteogenics, Biomedical*), Figura 4.

Hay reportes de reabsorción de membranas no *cross-linked* (bovina o de dermis porcina como *Bio-Gide*) en una semana que se explica por el producción de collagenasa

por bacterias usuales en la cavidad oral. (Paul *et ál* 1992).

Se ha comentado que las membranas no *cross-linked* no son aptas para terapia de regeneración por su rápida reabsorción en 3 semanas. (Pfeifer, Ellinger 1988).

Se han comparado membranas *cross-linked* (*BioMend Extend*) Fig 1, y no *cross-linked* (*BioGide*) Fig 2, en perros y las zonas con exposición de la membrana no *cross-linked* se forma menos hueso que con el uso de membranas *cross-linked*.

Además a las 16 semanas hay mayor formación de hueso cuando se utilizan membranas *cross-linked*.

Siempre se formó más hueso con el uso de membranas de ambos tipos que cuando no se utiliza membrana. (Oh Tae-Ju *et ál* 2003).

El uso de membranas de colágeno que soporten dehiscencia reviste importancia en comparación con las membranas no reabsorbibles tradicionales (PTFE) donde el hueso regenerado varía del 41,6% al 96,6% en caso de dehiscencias.

Las nuevas membranas PTFE de alta densidad, que soportan la exposición a cavidad oral lo cual las convierte nuevamente en una elección para quienes prefieren a las membranas no reabsorbibles, igualmente dependen de que se forme rápidamente tejido sobre ellas y que las cubra durante todo el período de nueva formación ósea.

La necesidad de que las membranas a base de colágeno se mantengan por un período mayor de 4 semanas, se basa en que la migración celular al sitio del trasplante tiene su máxima expresión entre el día 2 al 7 después de la cirugía con migración de la actividad mitótica al

finalizar la tercera semana, por lo que la llegada de la células necesarias para la regeneración del sitio aparecerá en la 3 a 4 semana. (Iglhaut *et ál* 1988)

Los beneficios de utilizar membranas de colágeno incluye el promover el sanado de la herida mediante la estabilización del coágulo, la estabilidad de la herida, la hemostasia, favorecer el cierre primario de la herida por su capacidad quimiotáctica a los fibroblastos, y aumenta también el grosor del colgajo.

En general se prefieren las membranas reabsorbibles de colágeno del tipo *cross-linked* para desacelerar la reabsorción y permitir la llegada de células selectivas, para que regeneren el área.

Ciertamente la membrana más conocida por todos ha sido la hecha a base de politetrafluoroetileno expandido (e-PTFE), llamada Gore Tex cuyo uso inicial obligaba a llevar un curso para el manejo de la membrana y con el mismo poder comprarla. En general decayó su uso debido a la dificultad de manipulación, inflamación del tejido suave, contaminación bacteriana, recesión ósea, exposición de la membrana misma esto último se informó hasta en un 40% de los casos clínicos en los que se utilizó durante el período de sanado, (Nowasari, Slots 1995), lo que lleva a infección, inflamación. (Becker *et ál* 1994).

El hecho de tener que realizar un segundo abordaje quirúrgico para remover este tipo de membranas PTFE, motivó la utilización de membranas absorbibles con las cuales se han conseguido resultados similares. (Simion *et ál* 1997).

Las membranas reabsorbibles, se han fabricado con colágeno, con copolímero poliláctico y poliglicólico (PLGA) y de ácido poliláctico/

cítrico, Figura 3, las cuales en el caso de reportes sobre regeneración tisular guiada en perros tienen resultados similares. (Gineste *et ál* 2005)

El uso del colágeno como barrera (membrana) se basa en el hecho de que es una macromolécula extracelular del tejido conectivo periodontal y es metabolizada fisiológicamente. Es además quimiotáctica para fibroblastos, hemostática, baja antigenicidad y además sirve de andamio para la migración celular. (Blumenthal, Steinberg 1990)

CONDICIONES QUE DEBEN CUMPLIR LAS MEMBRANAS

Las membranas tienen que poseer las siguientes propiedades para ser utilizadas en GBR: (Wang, Carrol 2001)

- a- Deben excluir los fibroblastos gingivales o células epiteliales del sitio de regeneración ósea, de modo que no se vaya a formar tejido conectivo fibroso en su lugar.
- b- La membrana tiene que aislarse del tejido circundante y que se extienda 2 o 3 mm más allá de los márgenes del defecto.
- c- El espacio provisto por la membrana será ocupado por fibrina y las células progenitoras y entonces vendrán del hueso adyacente.

La membrana protege el coágulo de cualquier movimiento del tejido adyacente.

- d- Cuando es necesario deben servir las membranas de marco o soporte para el material de reposición autólogo u otro, de modo que la forma que se requiere por regenerar no se colapse.

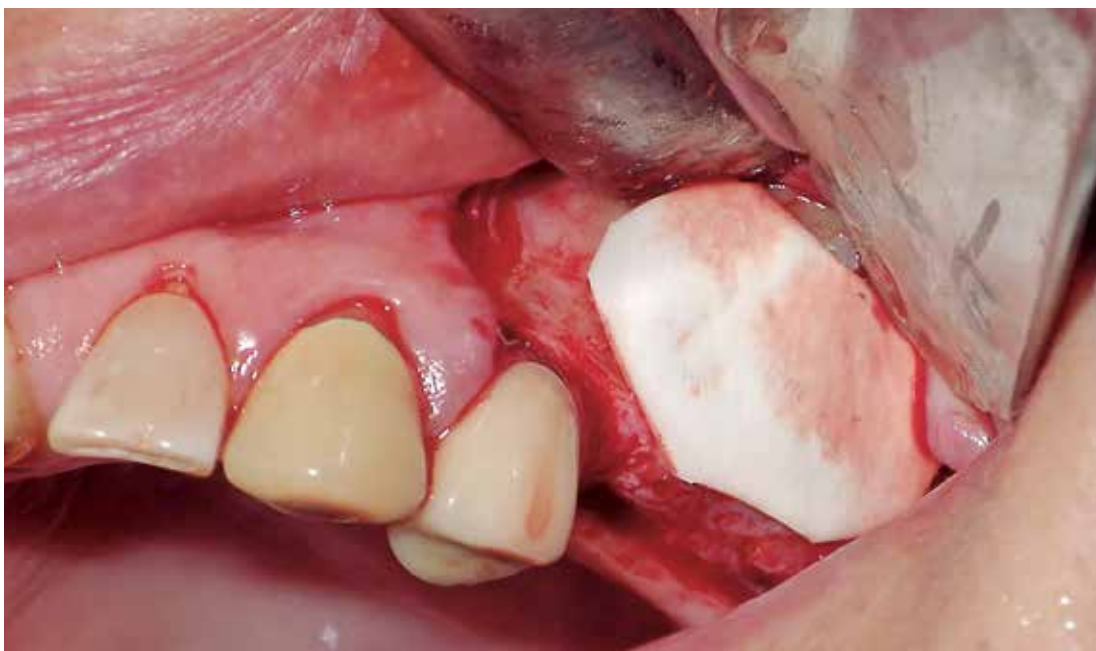


Fig 1: Membrana colágeno Tipo I BioMend Extend de ZIMMER

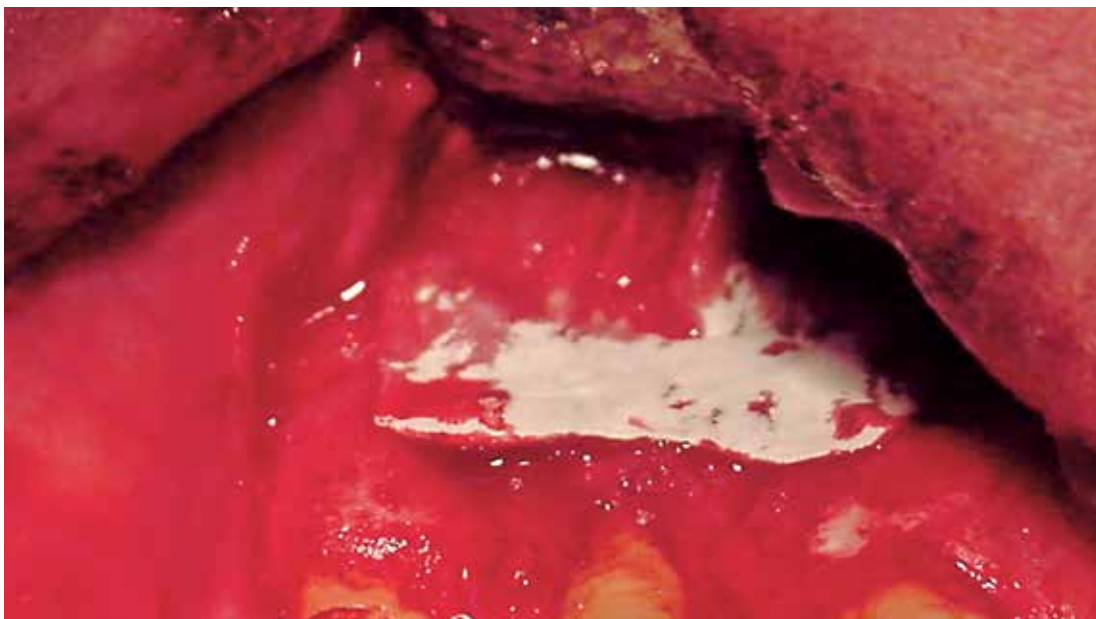

Fig 2: Membrana colágeno Tipo I-III Bio Gide (Geistlich Pharma)

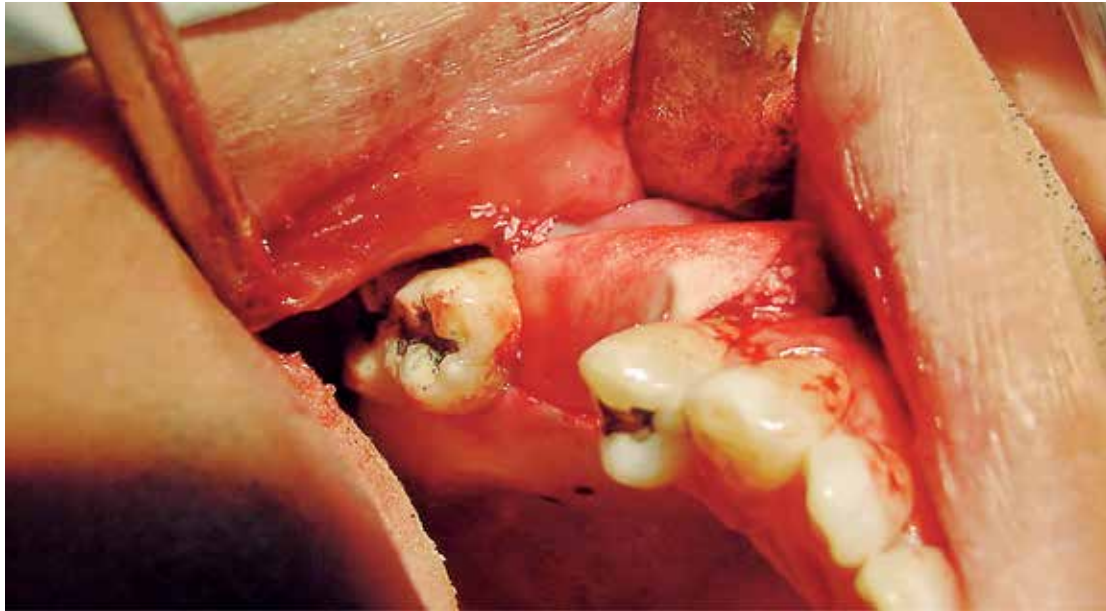

Fig 3: Membrana ácido poliláctico CYTOPLAST (Osteogenics, Biomedicals)

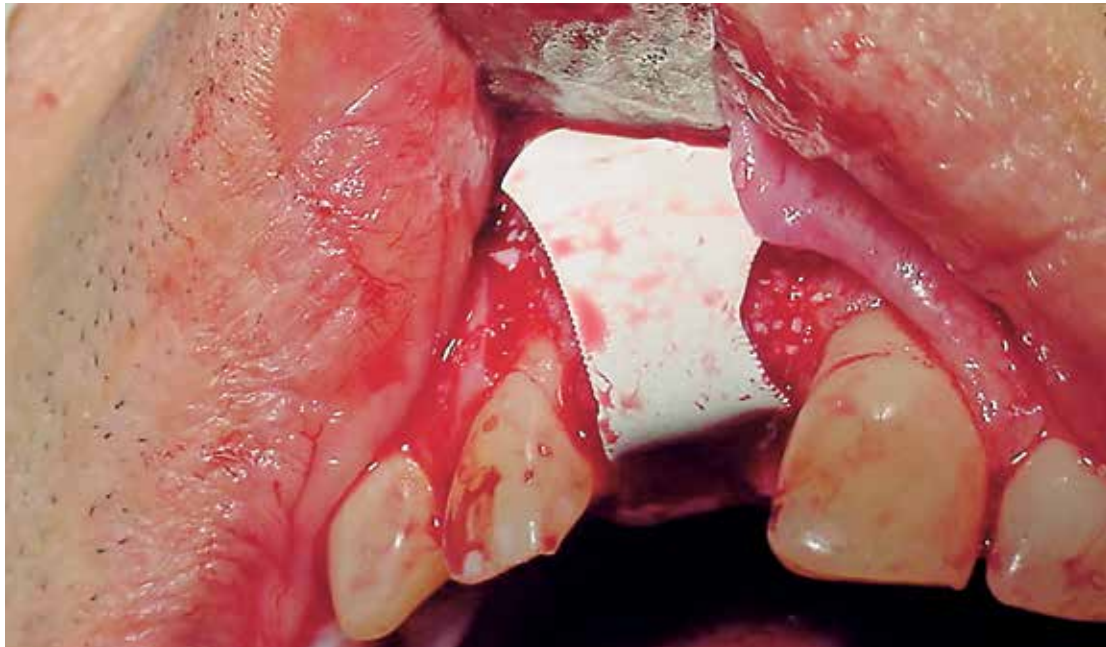

Fig 4: Membrana de politetrafluoroetileno CYTOPLAST (Osteogenics, Biomedical)

Existe también un hemostático de microfibrilla de colágeno Avitene (Bard, DAVOL Inc.) procedente de bovino que se ha utilizado con menos éxito. (Tanner, Vudhakanok 1988)

Existen membranas Cargile derivadas de buey, las cuales se procesan y croman de manera similar a las suturas. Se propone su reabsorción entre 30 y 60 días. Sin embargo, debido a informes sobre la dificultad de manejo dado que tienden a doblarse y pegarse a si mismas, lo que dificulta asegurarlas al sitio del injerto, por lo que se ha concluido que no son materiales óptimos para GTR. (Card *et al* 1989)

Las membranas de ácido poliláctico son un ester de polímero biodegradable. (Kulkarni *et al* 1966).

Fue diseñado para reabsorberse en 3-4 meses. En realidad se dice que hay información limitada y contradictoria en cuanto a la eficiencia del ácido poliláctico para facilitar la regeneración. (Greenstein 1993)

La celulosa oxidada Surgicell (Ethicon) es una malla para apósito que se convierte en gel en contacto con la sangre y se reabsorbe. Aunque se ha reportado en GTR, los resultados no son concluyentes para recomendarlo como una barrera (Galgut 1990)

Existe también una malla periodontal de Vicryl (Ethicon), que tiende a reabsorberse en 4-6 semanas la cual presenta una excelente manipulación, aunque los resultados son equivalente con con membranas Gore Tex. (Kon 1991)

Hay un informe sobre uso del hueso cortical como membrana en elevaciones de seno maxilar, en la que el hueso de la ventana se reposiciona a manera de barrera con resultados predecibles. (Cho *et al* 2012)

Hay también una membrana líquida de polietilen glicol Atrisorb (DL-Lactide polymer, Aatrix Laboratories Inc, Fort Collins, Colo USA) que se mantiene en su lugar por 3 meses y de la cual hay casos clínicos documentados. (Kim *et al* 2011)

Se ha utilizado fibrina rica en plaquetas (PRF) como membrana en GTR con resultados similares a métodos tradicionales en casos de regeneración tisular guiada. (Jankovic *et al* 2012)

Se utilizan también membranas de titanio BoneShield, (Dentsply, Friadent), sobre las cuales se ha reportado que reducen la reabsorción del injerto y parece producir menos riesgo de dehiscencia que las membranas no absorbibles. (Ponte, Houry 2002) (Rocuzzo *et al* 2004)

Hay que considerar el defecto óseo (Vargas 2015) sobre el cual se va a utilizar la membrana que normalmente va a ir en combinación con hueso, sea autólogo o algún sustituto óseo.

Depende de las dimensiones del hueso por reponer, y así será también la consideración del uso de membranas como tal o de bloques de hueso.

CONCLUSIÓN

De la gama de membranas disponibles en el mercado, se considera que se deben utilizar las membranas de colágeno del tipo cross link, que por su naturaleza resisten la exposición a cavidad oral que es una posibilidad o una intención en algunos casos y que, al mantener su integridad, permiten el aislamiento del hueso recién injertado, sea autólogo o no.

El uso de membranas de teflón que por mucho tiempo fue el punto de comparación con cualquier otra,

requiere un manejo de mayor experiencia, sin que esto garantice su falta de exposición. Las nuevas membranas no reabsorbibles de PTFE de alta densidad permiten exposición que se debe manejar apropiadamente para garantizar el crecimiento de la encía de recubrimiento para completar el período de cicatrización propuesto y, al lograr esto, aún así deben ser removidas, sea porque se contaminen o porque finaliza el tiempo de cicatrización del injerto.

El uso de otras membranas, como las de ácido poliláctico, y otras, está limitada por la disponibilidad en el mercado para que cada operador levante la experiencia necesaria para un adecuado manejo en consideración de los pro y contras propios de cada familia de membranas.

En el caso de las membranas de PRF, tal vez el punto por considerar es el tiempo de permanencia en el sitio de la membrana, que posiblemente no se compare con los 4 meses que prometen las membranas de colágeno, por ejemplo.

Los injertos en bloque cumplen la doble función de barrera e injerto, de modo que sólo requerirá membrana al utilizarse conjuntamente hueso particulado.

En general, no hay una membrana perfecta, más bien hay una variedad de ellas que utilizará el operador de acuerdo con su experiencia, habilidades y resultados personales de la mano con la evidencia. ■■■

Dr. Jairo Vargas Martínez
Sección de Cirugía Oral y Maxilofacial,
Facultad de Odontología,
Universidad de Costa Rica
Dirección electrónica:
implantesdentales@ice.co.cr

BIBLIOGRAFÍA

Becker, W., Dahlin, C. Becker, B.E., et ál. (1994), *The use of e-PTFE barrier membranes for bone promotion around titanium implants placed into extraction sockets; A prospective multicenter. Int J Oral Maxillofac Implants ; 9:31-40.*

Blumenthal, N., Steinberg, I. (1990), *The use of collagen membrane barriers in conjunction with combined demineralized bone collagen gel implants in human infrabony defect. J. Periodontol : 61:319-327.*

Bjorn J. (1961) *Experimental studies on reattachment. Dent Pract;11:351-354*

Card, S.J., Caffesse, R.G., Smith, B., Nasjleti, C., (1989), *New attachment following the use of a resorbable membrane in treating periodontitis in beagle dogs. Int J Periodont Restorative Dent : 9: 56-69.*

Cho Yong-Seok, Park Hyun-Kung, Park, Chang-Joo, (2012) *Bony Window repositioning without using a barrier membrana in the lateral approach ofr maxillary sinus bone grafts: Clinica and radiologic results at 6 months. Int J Oral Maxillofac Implants;27:211-217.*

Galgut, P.N., (1990), *Oxidized cellulose mesh used a s a biodegradable barrier membrana in the technique of guided tissue regeneration. A case report. J Periodontol : 61; 766-768.*

Gineste L. Gineste M, Bluche L, Guilhem A, Elefterion, A., Grayssinet, P, Duran, D., Wand Hom-Lay, (2005), *Histomorphometric comparios of three bioabsorbable GTR Barries membranes in the canine model, Int J Periodontic Restorative Den ;25:61-71.*

Greenstein, G., Caton, J., (2000), *Biodegradable barriers and guided tissue regeneration, Periodontology , Vol 1, 1993, 36-45.*

Iglhaut, J., Aukhll, L., Simpson, D.M., Johnston, M.C., Kock, G., (1988), *Progenitor cell kinetics during guided tissue regeneration in experimental periodontal wounds. J Periodont Res : 23:107-117*

Jankovic, S., Aleksic, Z., Klokkevold, P, et ál, (2012), *Use of Platelet-rich fibrin membrane following treatment of gingival recession: A randomized clinical trial, Int J Periodontics Restorative Dent 2012;32:e41-e50.*

Kim, D., Kang, T, Gober, D., anie, Orlich, Ch., (2011) *Clinical Study. A liquid membrane as a barrier membrane for guided bone regeneration, International scholarly Research Network, Volume, articulo 468282, 5 pages.*

Kon et ál. (1991), *Regeneration of periodontal ligamente using resorbable and nonresorbable membranes: Clinical, histological and histometric study in dogs. Int J Periodont Restorative Dent : 11: 59-71.*

Kulkarni, R.K., Pant, K.C., Newman, C., Leonard, F, (1966), *Polylactic acid for surgical implants Arch Surg ; 93: 839-843.*

Melcher, A.H., (1976), *On repair potentials of periodontal tissues. J Periodontal ;47:256-260*

Nowasari, H., Slots, J.. (1995), *Microbiologic and clinical study of polytetrafluoroethylene membranas for guided bone regeneration around implants. Int J Oral Maxillofac Implants ;10:67-73*

Nyman, S., Lindhe, J., Karring, T., Rylander, H., (1982), *New attachment formation as a result of controlled tissue regeneration. J Clin Periodontol ,9-290-296*

Oh Tae-Ju, Meraw S., Lee Eun-Ju, Giannobile W., Wang Hom-Lay, (2003) *Comparative analysis of collagen membranes fort he treatment of implant dehiscence defects Clin. Oral Impla. Res. 14, 80-90.*

Patino, M., Neiders, M., Andreanna, S., Noble, B., Cohen, R., (2002), *Collagen: An Overview*, *Implant Dent* ; 11:280-285.

Paul, B.F., Mellonig, J.T., Towle, H.J., Gray, J.L. (1992), *Use of a collagen barrier to enhance healing in human periodontal furcation defects*. *Int J Periodontic Restorative Dent* :12:123-131

Pfeifer, J., Van Swol, R., Ellinger, R., (1988), *Epithelial exclusion and tissue regeneration using a collagen membrane barrier in chronic periodontal defects. A histologic study*. *Int J Periodont Restorative Dent* : 9; 263-274.

Ponte, A., Khoury, E, (2002), *Report of a prospective study using a titanium membrane in implant surgery*. Poster at the 17th annual academy of osseointegration conference, Dallas, Texas March 14-16.

Pintippa Bunyaratavej, Hom-Lay Wang, J., (2001), *Collagen membranes: A Review* *Periodontol* ; 75:215-229

Quteish, D., Singrao, S., Dolby, A.E.. (1991), *Light and electron microscopic evaluation of biocompatibility, resorption and penetration characteristic of human collagen graft material*. *J. Clin Periodon* :18:305-311

Rocuzzo, M., Ramieri, G., Spada, M.C., Bianchi, S.D., Berrone, S., (2004), *Vertical alveolar ridge augmentation by means of titanium mesh and autogenous bone grafts*. *Clin Oral Implants Res* :15:73-81.

Rothamel, D., Schwarz, E, Fienitz, T, Smeets, R., Dresiseidler, T., Ritter, L., Happe, A, Zoeller, J, (2012), *Biocompatibility and biodegradation of a native porcine pericardium membrana: Results of in vitro and in vivo examinations*. *The International J. of Oral and maxillofacial implants*, ;Vol 27, Number 1, 146-154.

Schwarz, E, Rothamel, D., Hertel, M., Sager, M., Becker, J., (2006), *Angiogenesis pattern of native and cross-linked collagen membranes: An immunohistochemical study in the rat*. *Clin Oral Implants Res* ;17:403-409.

Simion, M., Misitano, U., Gionso, L., Salvato, A., (1997), *Treatment of dehiscences and fenestrations around dental implants using resorbable and nonresorbable membranes associated with bone autografts. A comparative clinical study*. *Int J. Oral Maxillofac Implants* ;12:159-167.

Tanner, M., Solt, C.W., Vudhakanok, S., (1988), *An evaluation of new attachment formation using a microfibrillar collagen barrier*. *J Periodontol* : 59:524-530.

Vargas, J., (2015), *Sustitutos óseos en regeneración ósea guiada*. *Odontología Vital* 22:71-79.

Wang Hom-Lay, Carrol, W., (2001), *Guided bone regeneration using bone grafts and collagen membranes*, *Quintessence Int* ;32:504-515.