

## Hemotórax mortal secundario a lesiones de arterias intercostales posteriores Reporte de caso

Fatal hemothorax secondary to posterior intercostal artery injuries: case report  
Brown, Joshua<sup>1</sup> Lasso Díaz, Edgardo<sup>2</sup>

<sup>1</sup>Médico Residente de Medicina Legal, Universidad de Panamá, IMELCF, Panamá.

<sup>2</sup> Médico Especialista en Medicina Legal, Instituto de Medicina Legal y Ciencias Forenses, Panamá.

Correspondencia: Dra. Edgardo Lasso Díaz – edgard72@gmail.com

Recibido: 03-01-2022

Aceptado: 25-02-2022

### Resumen

La lesión de la arteria intercostal es un diagnóstico diferencial poco sospechado. Puede complicarse con una inestabilidad hemodinámica por un hemotórax o un hematoma intratorácico, lo que contribuye a su morbilidad y mortalidad. Se reporta el caso de un paciente de 61 años sin antecedentes patológicos conocidos que acudió al servicio de urgencias por dolor asociado a dificultad respiratoria posterior a un trauma torácico cerrado por caída de 8 días de evolución. Los estudios de imagen revelaron un hemotórax derecho, que ameritó la colocación de un tubo pleural. Se realizó una laparotomía exploratoria sin evidencia de hemorragias ni colecciones intrabdominales, y que posteriormente falleció. En el examen de necropsia se evidenciaron fracturas del noveno y décimo arco costal posterior derecho, asociado a un hematoma. El hemotórax secundario a la lesión de la arteria intercostal es poco frecuente, pero es una emergencia que requiere un diagnóstico asertivo y una intervención oportuna.

### Palabras clave

Hemotórax, arterias intercostales posteriores, shock hemorrágico

*Fuente: DeCS (Descriptores en Ciencias de la Salud)*

### Abstract

Intercostal artery injury is a poorly suspected differential diagnosis. It can be complicated by hemodynamic instability due to hemothorax or intrathoracic hematoma, which contributes to morbidity and mortality. We report the case of a 61-year-old patient with no pathological history known, who was presented to the emergency department for pain associated with respiratory distress following a blunt chest trauma due to a fall 8 days earlier. The Imaging studies revealed a right hemothorax, which required the placement of a pleural tube. An exploratory laparotomy was performed without evidence of bleeding or intra-abdominal collections, and he subsequently died. The necropsy examination revealed fractures of the ninth and tenth right posterior costal arch, associated with a posterior costal hematoma. The hemothorax that is secondary to an intercostal artery injury is rare, but it is an emergency that requires assertive diagnosis and timely intervention.

## Key words

Hemothorax, posterior intercostal arteries, hemorrhagic shock

Source: MeSH (Medical Subject Headings)

## Introducción

La lesión de la arteria intercostal es una lesión no muy común, que pueden producir complicaciones temidas que requieran de un manejo con procedimientos electivos o de emergencia.<sup>1,2</sup> El hemotórax retardado es una entidad rara con varios factores causales y se define como un sangrado en las cavidades torácicas (hemotórax) que se desarrolla en un periodo de 24 horas o más después de la lesión incitante.<sup>3</sup> Estas lesiones pueden darse debido a traumatismos torácicos contundentes, penetrantes o de forma espontánea generando un hemotórax que pueden causar la muerte.<sup>2,4,5</sup>

El manejo primordialmente es de tipo quirúrgico (toracotomía) con un alto riesgo de mortalidad, debido a que es difícil identificar el origen del sangrado e iniciar el tratamiento oportunamente.<sup>1,6</sup> También puede manejarse de forma conservadora, con la colocación de un tubo pleural para drenaje, uso de fluidos de resucitación, control del dolor y soporte ventilatorio.<sup>7</sup>

Existe un mayor riesgo en personas mayores de edad, debido a la tortuosidad y debilitamiento de la pared de las arterias intercostales y las colaterales transversales.<sup>8</sup>

La radiografía de tórax y la ecografía son herramientas primarias y confiables para establecer el diagnóstico de un derrame pleural en pacientes estables. La tomografía computarizada del tórax está indicada si la opacidad persiste en la radiografía tras la colocación de un tubo torácico en un paciente hemodinámicamente estable.

## Metodología

Se realizó el análisis de un caso en Panamá, el cual fue valorado en la Morgue Judicial de Panamá agencia del Instituto de Medicina Legal y una revisión bibliográfica, utilizando las plataformas de búsqueda de artículos científicos: PubMed, Scielo, Elsevier, Google scholar; buscando como palabras clave “arterias intercostales posteriores”, “hemorragia de arterias intercostales” y “hemotórax secundario a trauma”. Se seleccionaron artículos en español e inglés, que tuvieran relación con los objetivos de este estudio.

## Descripción médico-forense

Se trata de un adulto masculino de 61 años, quien acude al cuarto de urgencias con motivo de consulta por dolor en el tórax y problemas para respirar, secundario a un trauma Toraco-abdominal de 8 días de evolución, tras caer de un peldaño de 1 metro de altura. Niega historia de antecedentes patológicos.<sup>9</sup>

En el cuarto de urgencias, mantenía signos vitales dentro de los rangos normales, con escurrimiento de sangre por la nariz y por la boca.

Se le indica una radiografía de tórax donde se observa opacidad en el campo pulmonar derecho y con el ultrasonido se documenta líquido en cavidad pleural del mismo lado, sin evidenciar líquido libre intraabdominal. Por sospecha de hemotórax se le coloca un tubo pleural en el quinto espacio intercostal derecho, drenando 1200cc de sangre. Posteriormente se descompensa y cae en paro cardiorrespiratorio y se traslada a una institución de tercer nivel. A su llegada se asegura vía aérea y se acopla a ventilación mecánica.

Los hallazgos de laboratorio evidencian pérdida de volumen sanguíneo y se colocan múltiples transfusiones de hemo componentes (Glóbulos rojos empacados, plasma fresco congelado y plaquetas). Su condición ameritó uso de fármacos vasopresores (norepinefrina).

En su evolución intrahospitalaria cursó con deterioro en los parámetros de signos vitales presión arterial, frecuencia cardiaca, con mal pronóstico.

Se le realizó una laparotomía exploratoria sin complicaciones, 6 horas posteriores a su admisión, donde se evidencia isquemia de asas del intestino delgado y del colon. El hígado era multinodular de aspecto cirrótico. No se halló hemoperitoneo, ni lesión de víscera hueca, ni hematomas. Estando en la sala de recobro postquirúrgico cae nuevamente en paro cardio-respiratorio y fallece.

Al realizar la necropsia médico legal se evidenció una equimosis rojiza en el tórax posterior derecho. Al examen interno se observó una colección sanguínea en el hemitórax derecho de 150cc (hemotórax) y un hematoma en la pleura parietal del mismo lado, que se extendía desde la quinta hasta la décima costilla posterior, cuando se extrajo el bloque torácico (*Figura N°1*).

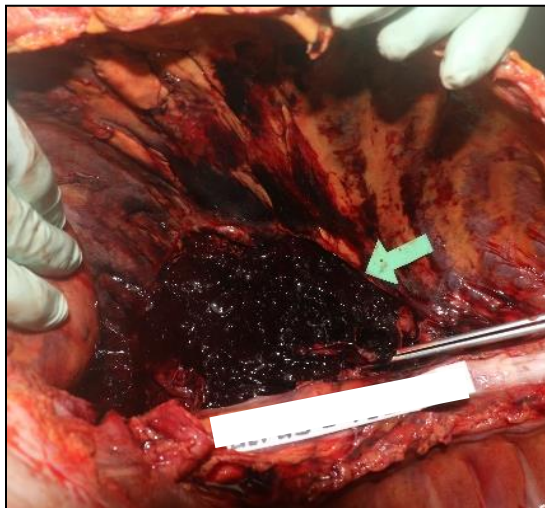


Figura N° 1. Hematoma costal

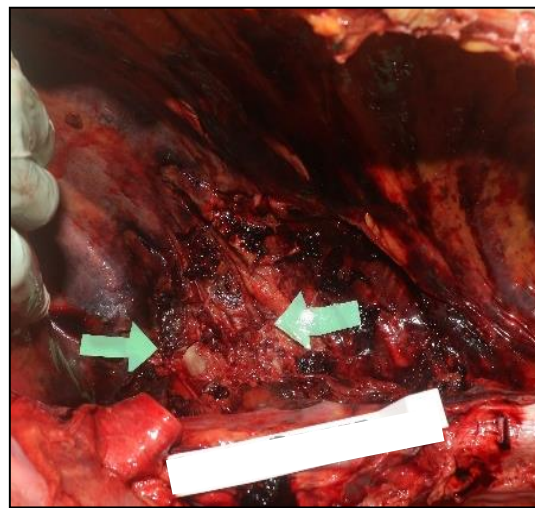


Figura N° 2. Fractura de novena y décima costilla derecha.

A la revisión se evidencia una fractura de la novena y décima costilla derecha en su parte posterior, (*Figura N°2*) junto con lesiones de su paquete vasculo-nervioso intercostal. También se observa el pulmón derecho con datos de contusión y atelectasia.

### Conclusiones

Los traumatismos contundentes a nivel torácico pueden causar fracturas costales, que si no tienen un manejo adecuado y oportuno pueden presentar mal pronóstico con alto riesgo de mortalidad. La lesión de las arterias intercostales debe considerarse un diagnóstico diferencial en los casos en donde persiste la inestabilidad hemodinámica por hemotórax, tras descartar las causas más comunes.

## Bibliografía

1. Curfman KR, Robitsek RJ, Salzler GG, Gray KD, Lapunzina CS, Kothuru RK, Schubl SD. Massive Hemothorax Caused by a Single Intercostal Artery Bleed Ten Days after Solitary Minimally Displaced Rib Fracture. *Case Rep Surg.* 2015; 2015:120140. doi: 10.1155/2015/120140. Epub 2015 Nov 5. PMID: 26618020; PMCID: PMC4651702.
2. Ota K, Fumimoto S, Iida R, Kataoka T, Ota K, Taniguchi K, Hanaoka N, Takasu A. Massive hemothorax due to two bleeding sources with minor injury mechanism: a case report. *J Med Case Rep.* 2018 Oct 7;12(1):291. doi: 10.1186/s13256-018-1813-x. PMID: 30292243; PMCID: PMC6174063.
3. Moore C, Kwayisi G, Esiobu P, Bashan-Gilzenrat KA, Matthews LR, Nguyen J, Moriarty N, Lignon M, Udobi K, Taha A, Childs E, Danner O. Successful treatment of massive hemothorax with class IV shock using aortography with transcatheter embolization of actively bleeding posterior left intercostal arteries after penetrating left chest trauma: A case for the hybrid OR. *Int J Surg Case Rep.* 2018; 48:109-112. doi: 10.1016/j.ijscr.2018.04.023. Epub 2018 May 3. PMID: 29885914; PMCID: PMC6041426.
4. Kessel B, Alfici R, Ashkenazi I, Risin E, Moisseev E, Soimu U, Bartal G. Massive hemothorax caused by intercostal artery bleeding: selective embolization may be an alternative to thoracotomy in selected patients. *Thorac Cardiovasc Surg.* 2004 Aug;52(4):234-6. doi: 10.1055/s-2004-821076. PMID: 15293162.
5. Afonso C, Pereira J, Gil-Agostinho A, Casimiro C. Spontaneous rupture of an intercostal artery. *BMJ Case Rep.* 2020 Feb 13;13(2): e233242. doi: 10.1136/bcr-2019-233242. PMID: 32060114; PMCID: PMC7046396.
6. Kuo K, Kim AM. Rib Fracture. 2020 Nov 20. In: *StatPearls [Internet].* Treasure Island (FL): StatPearls Publishing; 2021 Jan-. PMID: 31082064.
7. Rentenberger C, Shue J, Soffin EM, Stiles BM, Craig CM, Hughes AP. c following combined lateral and posterior lumbar interbody fusion: a case report. *Spinal Cord Ser Cases.* 2019 Jun 21; 5:60. doi: 10.1038/s41394-019-0205-9. PMID: 31632718; PMCID: PMC6786361.
8. Negishi H, Tsubochi H, Maki M, Endo S. Incidental haemothorax after sublobar resection: did staple line scratch chest wall? *J Surg Case Rep.* 2019 Dec 12;2019(12): rjz276. doi: 10.1093/jscr/rjz276. PMID: 31850143; PMCID: PMC6908458.
9. Registros de estadística del Instituto de Medicina Legal y Ciencias Forenses. Panamá. 2021.
10. Davidson PT. Massive hemothorax caused by bleeding from an intercostal artery. *J Iowa Med Soc.* 1970 Jun;60(6):389-92. PMID: 5443814.
11. Chemelli AP, Thauerer M, Wiedermann F, Strasak A, Klocker J, Chemelli-Steingruber IE. Transcatheter arterial embolization for the management of iatrogenic and blunt traumatic intercostal artery injuries. *J Vasc Surg.* 2009 Jun;49(6):1505-13. doi: 10.1016/j.jvs.2009.02.001. PMID: 19497514.
12. Siller J, Havlíček K. Hemotorax při tupém poranění hrudníku [Haemothorax after blunt thoracic trauma]. *Rozhl Chir.* 2009 May;88(5):277-81. Czech. PMID: 19642350.
13. Nomori H, Ootsuka T, Horio H, Naruke T, Suemasu K. Bilateral internal thoracic artery injury induced by blunt trauma. *Jpn J Thorac Cardiovasc Surg.* 2003 May;51(5):214-6. doi: 10.1007/s11748-003-0036-1. PMID: 12776956.

14. Brunckhorst O, Guidozzi NM, Warren LR, Peters CJ. Tension haemothorax from a bleeding branch of the renal artery following isolated penetrating thoracic trauma: a rare presentation. *BMJ Case Rep.* 2018 Aug 16;2018: bcr2018225678. doi: 10.1136/bcr-2018-225678. PMID: 30115720; PMCID: PMC6101316.
15. Mathew R, Abdullah S, Renfrew I. Massive abdominal wall haematoma and haemothorax due to spontaneous rupture of an intercostal artery. *Emerg Med J.* 2008 Sep;25(9):608. doi: 10.1136/emj.2007.057497. PMID: 18723721.
16. Siller, J., & Havlíček, K. (2009). Hemotorax pri tupém poranění hrudníku [Haemothorax after blunt thoracic trauma]. *Rozhledy v chirurgii : mesicnik Ceskoslovenske chirurgicke spolecnosti*, 88(5), 277–281.
17. Al Asmar, R., & Zeid, F. (2020). Acute Hemothorax Causing Hemorrhagic Shock Following Small-bore Thoracocentesis in a Patient on Clopidogrel: A Case Report and Literature Review. *Cureus*, 12(3), e7431. <https://doi.org/10.7759/cureus.7431>
18. Choi, Y., Kim, S., Ryu, S., & Kang, S. (2017). Traumatic Extrapleural Hematoma Mimicking Hemothorax. *Journal Of Trauma And Injury*, 30(4), 202-205. doi: 10.20408/jti.2017.30.4.202
19. Liu, C., Ran, R., Li, X., Liu, G., Wang, C., & Li, J. (2020). Massive hemothorax Caused by Intercostal Artery Pseudoaneurysm: A Case Report. doi: 10.21203/rs.3.rs-131032/v1
20. Lee, C., Jeon, C., Lee, R., Kwon, H., Kim, C., & Kim, J. et al. (2021). Traumatic Hemothorax Caused by Thoracic Wall and Intrathoracic Injuries: Clinical Outcomes of Transcatheter Systemic Artery Embolization. *Journal Of The Korean Society Of Radiology*, 82(4), 923. doi: 10.3348/jksr.2020.0116



Attribution (BY-NC) - (BY) You must give appropriate credit, provide a link to the license, and indicate if changes were made. You may do so in any reasonable manner, but not in any way that suggest the licensor endorses you or your use. (NC) You may not use the material for commercial purposes.