

Relación médico legal de la enfermedad de sustancia blanca evanescente como un estado anterior y su implicación ante el trauma craneoencefálico: reporte de caso.

Medical-legal relationship of evanescent white matter disease as a previous state and its implication in the cranioencephalic trauma: case report.

Vargas Torres, Edgar Andrés¹

¹Médico Residente de Medicina Legal, Universidad de Costa Rica, Departamento de Medicina Legal del Poder Judicial, Heredia, Costa Rica.

Correspondencia: Dr. Edgar Andrés Vargas Torres – crodriguezp@poder-judicial.go.cr

Recibido: 29-07-2020

Aceptado: 01-12-2020

Resumen

La enfermedad de sustancia blanca representa una enfermedad poco común en usuarios que se apersonan al Organismo de Investigación Judicial, por este motivo al valorar un caso es necesario investigar los antecedentes de la medicina legal para establecer mecanismos causales con hechos representados en la sociedad. Además, es necesario abordar la enfermedad de sustancia blanca desde su aparición, incidencia, aspectos clínicos, hallazgos ante una posible autopsia, explorar el desarrollo de fisiopatología como indagar acerca de las formas de diagnosticar la enfermedad y valorar las opciones terapéuticas. Estos conocimientos son base para establecer una relación médico legal y analizar si el caso de una niña de 9 años tiene correlación con una historia de trauma en cabeza que no evidencia cambios inflamatorios, aumento de volumen de tejidos blandos o duros, excoriaciones, equimosis, hematomas, cicatrices, gradas o callos óseos y con valoraciones médicas que indican tetraparesia flácida en ausencia de hallazgos patológicos al reporte de tomografía axial computarizada y resonancia magnética de columna cervicodorsal.

Palabras clave

Leucoencefalopatía con sustancia blanca evanescente, enfermedades neurodegenerativas, heridas y lesiones, causalidad. medicina forense

Fuente: DeCS (Descriptor en Ciencias de la Salud)

Abstract

White matter disease represents a rare disease in users who go to the Organismo de Investigación Judicial (Judicial Investigation Agency) for this reason, when evaluating a case, it is necessary to investigate the antecedents of legal medicine to establish causal mechanisms with facts represented in society. In addition, it is necessary to address white matter disease from its appearance, incidence, clinical aspects, findings in a possible autopsy, explore the development of pathophysiology such as inquire about ways to diagnose the disease, and assess therapeutic options. This knowledge is the basis for establishing a legal medical

relationship and analyzing whether the case of a 9-year-old girl has a correlation with a history of head trauma that does not show inflammatory changes, increased soft or hard tissue volume, excoriations, bruising, bruising, scars, bleachers or calluses and with medical evaluations that indicate flaccid tetraparesis in the absence of pathological findings on the report of computed tomography and magnetic resonance imaging of the cervicodorsal spine.

Key words

Leukoencephalopathy with Vanishing White Matter, Neurodegenerative diseases, wounds and injuries, causality, forensic medicine.

Source: DeCS (Descriptors in Health Sciences)

Introducción

La enfermedad de sustancia blanca evanescente es una condición genética en la cuál el mecanismo de desarrollo del progreso lesivo y la pérdida sustancia blanca no está enteramente conocida. Esta patología que puede presentarse a diferentes edades teniendo un progreso lento en adultos y un deterioro rápido con mayor deterioro conforme más temprano se presente en la edad del individuo dificultad para caminar, ataxia, pérdida del control motor del cuerpo e incluso un estado comatoso que puede ser acelerado por trauma cráneo encefálico, baja ingesta calórica acorde a lo necesitado por el individuo e incluso estrés emocional o físico como infecciones. A lo largo de su conociendo la enfermedad ha llevado una diversidad de nombres como ataxia infantil con hipomielinización del sistema nervioso central, mielopatía central difusa, leucoencefalopatía de Cree. La condición genética se describe como una alteración autosómica recesiva que cimienta su origen en el cambio de las unidades de información genética 1 a 5 del Factor 2B del comienzo de la traducción eucariota, que sintetizan los péptidos que se relacionan con la respuesta celular al estrés (1, 2).

La finalidad del criterio médico es demostrar una correlación con el hecho en estudio, y determinar si esta existe para expresarlo a la autoridad judicial en la búsqueda de orientar al abogado con evaluación científica sobre hechos médicos en base a las especialidades de medicina contribuyendo a la gestión de la justicia al ser una conexión entre la medicina y el derecho (3,4).

Es necesario valorar algunos diagnósticos diferenciales con la etiología traumática. A modo de ello es necesario determinar que el trauma es interpretado como la agresión externa que recibe una persona, y el traumatismo el resultado generado en el individuo(3,5). La enfermedad de sustancia blanca se caracteriza por asociar episodios de crisis ante el trauma tenga o no alteración visible desde estudios por imágenes como Tomografía Axial Computarizada o Resonancia magnética. No obstante, las lesiones encontradas en el encéfalo pueden describir un fenómeno diferente y estar correlacionado a la enfermedad de sustancia blanca evanescente por lo que para poder establecer si el trauma tiene relación con la leuco encefalopatía de sustancia blanca evanescente como factor desencadenante de la enfermedad es necesario determinar los hallazgos y resultados del trauma identificados en el caso, por lo que siendo la especialidad de medicina legal quien valora estos casos es conocido que el paciente por circunstancias personales, por cuestiones de salud (está en riesgo su vida por una patología médica) o por la naturaleza del hecho jurídico deberá validarse en la información médica que se ha documentado en atenciones a el paciente, por lo que este

material conforma los elementos necesarios en base a determinar si hay relación causal con el hecho en estudio y definir una conclusión médico legal.

Materiales y Métodos

La producción de este artículo se basa en la duda contemplada que genera el análisis de una una femenina de 3 años de edad la cuál era conocida sana con historia de síndrome de niño agredido atendida en el Hospital San Vicente de Paúl, donde se le establece que la evaluada presenta contusión medular cervical con cuadriparesia flácida secundaria a trauma cervical, sin embargo no se evidenció a alteraciones TAC de Columna Cervidorsal y ante la Resonancia magnética del 27/5/2013 se establece escoliosis de convexidad derecha (posicional), sin cambios en la médula espinal que sugieran contusión, en ausencia de zonas con patologías raquídea o vertebral. Ante la duda razonable que genera la ausencia de hallazgos patológicos en este caso se realiza una búsqueda bibliográfica en base de datos bajo los términos MESH “Leukoencephalopathy with Vanishing White Matter, wounds and injuries”, en bases de datos como Clinical Key, OVID, PubMed, y la investigación del tema en Dynamed Plus y Up to Date, además se procedió a revisar los artículos citados para expandir los artículos o capítulos de libros que se relacionen con el tema.

Historia de la medicina Legal al establecer relación de causal con el trauma o hechos en estudio

Corresponde a la Medicina Legal fungir como puente de comunicación entre la medicina y la ley, hecho que se ha establecido desde épocas antiguas. Para desempeñar el acto médico legal es necesario analizar las leyes del país en discusión o de la zona jurídica a evaluar en relación con los hechos a valorar; 1700 años antes de Cristo se recuerda uno de los antecedentes de la base de la regulación del actuar médico cuando se promulgó el código de Hammurabi en Babilonia, que contenía la Ley del talión, como medio en busca de regular el ejercer médico quirúrgico como de definir la responsabilidad profesional a la que está sujeto el médico como de las consecuencias de un ser humano al ejercer un daño a otro “ojo por ojo” (3,6,7). En los años 1400 el código de los Hititas forma otro bloque en la construcción de elementos de juicio o hechos que relacionen la medicina y la ley; un gran avance en cuanto a la cuantificación médica del daño y la justicia lo representó un escrito por un juez Chino en el siglo XII, conocido como Hsj Yuan Lu, donde se determinaban las lesiones acorde al instrumento que las provocaba con una gravedad determinada acorde a la región corporal afectada.

Historia de la enfermedad de sustancia blanca evanescente:

La enfermedad fue descrita por primera vez en 1992 por Schiffman et al. (8). En el año 1997 Van Der Knaap describe una leucoencefalopatía con sustancia blanca evanescente en sujetos de a 19 años con inicio de la enfermedad en la niñez con una evolución crónica y de deterioros episódicos que se debían a infecciones, situaciones de estrés físico o emocional, temperaturas extremas y traumas menores de cabeza, pudiendo resultar de ello un estado de coma sin explicación(9).

Generalidades de la enfermedad de sustancia blanca evanescente

Es una de las leucoencefalopatías más prevalente en la infancia, pero puede afectar a personas de todas las edad incluyendo neonatos y adultos(10).

La enfermedad por sustancia blanca es prevalente en población caucásica, sin embargo su incidencia también ha sido mencionada en Sur América(10) y Asia(11,12,13). La incidencia de la patología para niños en Holanda tiende a ser 1 por cada 80 000 nacimientos vivos(14) en tanto que su prevalencia acorde al sexo acorde al estudio de Eline M.C Hamilton y colaboradores fue de 1:1.23 para hombres:mujeres, sin haber una diferencia significativa en cuanto a la pérdida de la capacidad de caminar con algún tipo de apoyo y la sobrevivencia(14).

Debido a que la enfermedad es producto de una alteración genética que puede ser heredada de forma autosómica recesiva su origen se puede rastrear en la mutación de genes que afecta directamente al complejo IF2B (Factor 2B de iniciación de traducción eucariota) que es esencial para síntesis de proteína. El complejo IF2B realiza función de factor de intercambio de nucleótidos de guanina convirtiendo el IF2 de una estructura GDP a una forma activa de GTP(15). Debido a mutaciones en los genes EIF2B1, EIF2B2, EIF2B3, EIF2B4 y EIF2B5 que se encargan de codificar la subunidad alfa(α), beta (β), gama(γ), delta (δ) y épsilon (ϵ) del complejo EIF2B, se puede explicar el 90% del origen de los casos(15,16). De las 5 subunidades, el IF2B ϵ es a más grande e importante, asociando la mayoría de mutaciones reportadas(15).

La forma en que se desarrolla la enfermedad sigue siendo poco conocida, en algunos estudios se ha demostrado que el estrés sobre el retículo endoplásmico contribuye al desarrollo de la enfermedad por sustancia blanca evanescente(17), con una sobre actividad de la respuesta de proteína desplegada (Unfolded protein response) en los tejidos cerebrales(18).

Aspectos Clínicos:

La variación clínica de la severidad de la enfermedad es extensa y resulta complicado asociarlo a un fenómeno que se represente por las variaciones genotípicas (19). Sin embargo, al analizar la presentación clínica de la enfermedad resalta que conforme más temprano inicia mayor es su afectación para el individuo.

Generalmente las presentaciones suelen ser: Prenatal o congénita (con presentación de alteraciones patológicas en cerebro graves)(20), la infantil que se describe en infantes menores de 1 año, la infancia temprana en niños de 1 a 5 años, la infancia tardía/juvenil que se presenta de los 5 a los 15 años y la adulta que se extiende desde los 16 a 62 años usualmente (15).

La presentación clínica de la enfermedad suele variar acorde al fenotipo, edad de presentación en el individuo y la seriedad con que lo afecta, sin embargo la presentación usual engloba una presentación con ataxia, espasticidad, reflejos ostodotendinosos exaltados, deterioro motor progresivo, con crisis producto de enfermedad febril, susto (esporádico o agudo) y contusión cefálica leve(10)(16), por lo que detectar la enfermedad en la etapa clínica inicial puede contribuir a disminuir su exacerbación clínica al explicarle el riesgo de episodios infecciosos, traumatismos craneales.

Conforme la progresión de la enfermedad puede desarrollarse crisis epilépticas y atrofia en el nervio óptico que son datos de desarrollo de la enfermedad en etapa moderada o tardía(8,9); en muy pocos casos puede haber deterioro del sistema nervioso periférico(21). El deterioro cognitivo suele evidenciarse hasta etapas finales(16). Los episodios de crisis son importantes en la evolución de la enfermedad manifestando desde lapsus convulsivos (no documentados anteriormente o incrementados), vómitos, disminución del tono muscular, alteración del estado de la consciencia que puede variar desde somnolencia, coma inexplicable a muerte(8), donde en los casos que se recuperan la recuperación es parcial(9). La muerte tiende a depender del progreso de la enfermedad la cual tiende a tener un curso lento hasta el eventual deceso(8,9), sí se obviarán los períodos de crisis.

Hallazgos patológicos:

A la valoración del cerebro es posible detectar inflamación y aplanamiento de las circunvoluciones infantiles (9), debido a una atrofia cerebral con aumento de los espacios subaracnoideos, además es difícil observar los ventrículos laterales en niños(9,22), sin embargo en adultos los ventrículos laterales si se observan y a la examinación externa del cerebro los hallazgos no son determinantes(22). No obstante, Kondi Wong y colaboradores(23) exponen la imagen macroscópica del corte coronal de un cerebro de un usuario que murió a los 4 años y 3 meses (Figura 1) en donde se distingue los ventrículos laterales distendidos moderadamente.

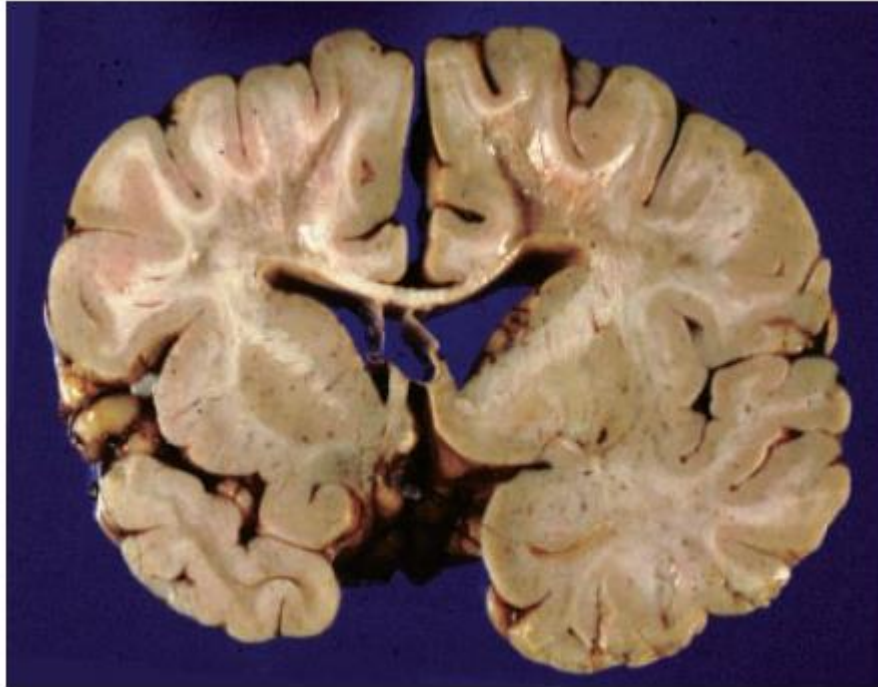


Figura 1. Sección coronal del cerebro de un paciente de 4 años y 3 meses con enfermedad de sustancia blanca evanescente. Evidencia una apariencia atrófica, gelatinosa en el centro oval bilateral con una atenuación del color de la sustancia blanca de los giros en la circunvolución parasagital superior, sin comprometer las fibras en U (Sustancia blanca de los giros del cerebro), además el cuerpo caloso esta atrófico delgado, hay una preservación relativa de la sustancia blanca estriada y pálida, cápsulas interna y externa con los ventrículos laterales dilatados. No hay una aparente implicación de la sustancia gris cortico y subcortical. Fuente: Wong K, Armstrong RC, Gyure KA, Morrison AL, Rodriguez D, Matalon R, et al. Foamy cells with oligodendroglial phenotype in childhood ataxia with diffuse central nervous system hypomyelination syndrome [Internet]. Acta Neuropathol. 2000 [Citado el 21 de Mayo del 2020];100(6): p.635-46. Disponible desde: <https://link.springer.com/article/10.1007%252Fs004010000234>

Los hallazgos histopatológicos resultan más evidentes en la exploración del microscopio. En la figura 2A se da un ejemplo de cómo la valoración por cortes la sustancia blanca muestra un color grisáceo con una consistencia que va de gelatinosa a quística(10,22). A la valoración de histología se documentó que la extensión de la sustancia blanca va más allá de lo que se observa macroscópicamente, en la figura 2B y 2C un ejemplo de como las fibras U se ven afectada, con menor afectación del borde externo del cuerpo caloso, comisura anterior putamen, globo pálido, tractos ópticos, fórnix, cápsula interna, fibras intrínsecas del talámo y sustancia blanca del cerebelo no tenían una descoloración marcada y por tanto menor afectación(10,23,24).

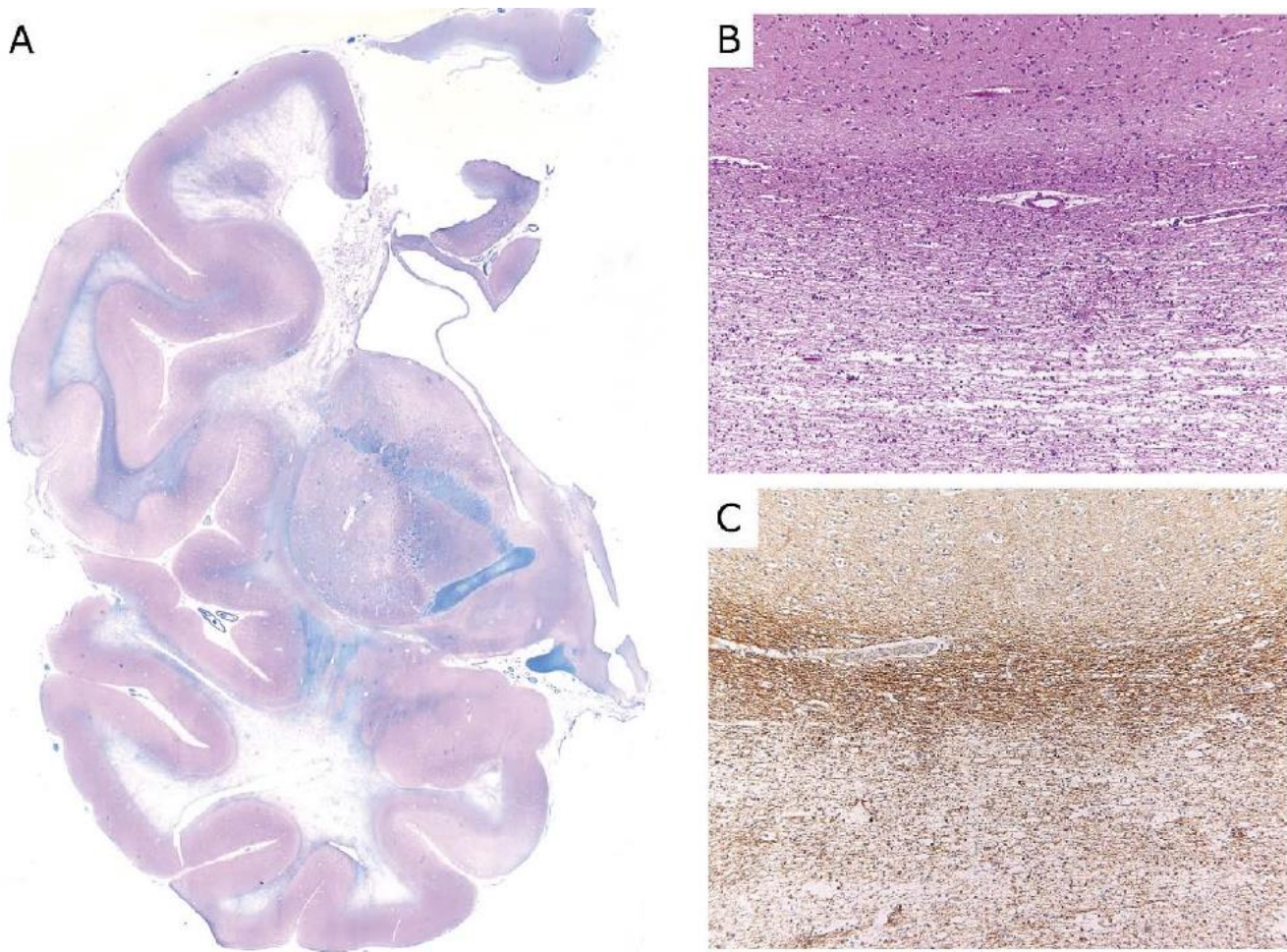


Figura 2. Degeneración tisular de la enfermedad de sustancia blanca evanescente. A) Muestra una sección coronal a nivel del hemisferio cerebral izquierdo teñida de ácido periódico de Schiff y Luxol azul rápido, que evidencia disminución de mielina y transformación quística. B y C) Corresponden a imágenes de secciones del lóbulo frontal con aumento de 50X en el microscopio, que muestra una corteza no comprometida, conservación parcial de las fibras U que mantiene mielinización al compararse con la sustancia blanca de las zonas inferiores. persistente en comparación con generalizada. Fuente: Bugiani M, Boor I, Powers JM, Scheper GC, Knaap MS Van Der. Leukoencephalopathy With Vanishing White Matter : A Review [Internet]. *Jornal of Neuropathology and Experimental Neurology*, 2010 [Citado el 8 de mayo del 2020];69(10): p. 987–96. DOI: <https://doi.org/10.1097/NEN.0b013e3181f2eafa>

Los hallazgos patológicos pueden extenderse al puente, al tracto trigeminotalámico ventral y al tegmento central, el cerebelo puede mostrar decoloración de la sustancia blanca cerebral de forma marcada en el hilio del núcleo dentado, en el hilio del núcleo olivar inferior, como en la pirámide, el cuerpo restiforme(10). En la médula espinal las columnas posteriores son parcialmente afectadas, con una pérdida mayormente notable en los tractos: espino cerebrales, corticoespinal anterior, corticoespinal lateral, espinorreticular y espinotalámico(10,22).

Otra de las manifestaciones histológicas que se puede evidenciar en el cerebro de un enfermo con sustancia blanca evanescente es la disminución de astrogliosis a pesar de la disminución de mielina en conjunto con el dismorfismo de astrocitos en las zonas con pérdida de mielina, sugiere un defecto en la función astrocítica (25), deficiencia en la

que se propuesto el desarrollo de lesiones cavitarias(10). Por otra parte hay una moderada cantidad de macrófagos, células microgliales y los linfocitos T y B no se encuentran (22,26).

La ausencia de cambios inflamatorios en la enfermedad de sustancia blanca evanescente permite diferenciarla de otras leucoencefalopatías que asocian desmielinización activa e inician en la infancia como la adrenoleucodistrofia ligada al cromosoma X y la enfermedad de Alexander, debido a que manifiestan infiltrados linfocíticos parenquimatosos, perivasculares en asociación con macrófagos espumosos que albergan productos del metabolismo de la mielina(26). Pese a que se ha destacado en el desarrollo de este tema que la corteza cerebral parece casi completamente normal con una arquitectura y laminación neuronal normal(22), puede haber una disminución en la cantidad de neuronas grandes en el núcleo caudado(10). Asimismo en algunas ocasiones es distinguible un número reducido de células de Purkinje y neuronas granulares cerebrales en infantes de baja edad (11,22).

La corteza cerebral parece casi completamente normal con una arquitectura y laminación neuronal normal (3), pero se puede disminuir el número de neuronas grandes en el núcleo caudado. Se ha observado ocasionalmente un número reducido de células de Purkinje y neuronas granulares cerebelares, pero solo en niños más pequeños (9, 27). La pérdida neuronal en el hipocampo es una característica de la leucoencefalopatía de Cree (27) y puede deberse a convulsiones graves. La participación de núcleos dentados, núcleos olivares inferiores y sustancia negra ha sido reportada en un niño japonés (9).

En cuanto a las característica histopatológicas distintivas de la enfermedad de sustancia blanca evanescente suelen encontrarse en la células macrogliales(10). Alrededor de las regiones cavitadas y las zonas con menor afectación, se observa una mayor concentración celular que va de un 200 a 300% de lo usual(22,24). Este aumento de la densidad celular se debe a la morfología de los oligodendrocitos, que se constituye por núcleos redondos, pequeños y oscuros, que pueden albergar un nucleolo, citoplasma mínimo, sus cualidades inmunohistoquímicas como en su falla para generar marcadores de macrófagos(22,24).

Dentro de los hallazgos patológicos fuera de los tejidos neurales se describen hallazgos inespecíficos en el hígado y disgenesia ovárica(20).

Fisiopatología:

Las características de la enfermedad de sustancia blanca evanescente se debe a un defecto en el complejo proteico, EIF2B que se desempeña como regulador de la síntesis proteica(28). El componente eIFB2 resulta esencial en los eucariotas, hecho que se ve reflejado en su conservación evolutiva(29), además las mutaciones que anulan completamente la actividad del IF2B, no existen ni en el estado homocigota de paciente con la dicha enfermedad(10).

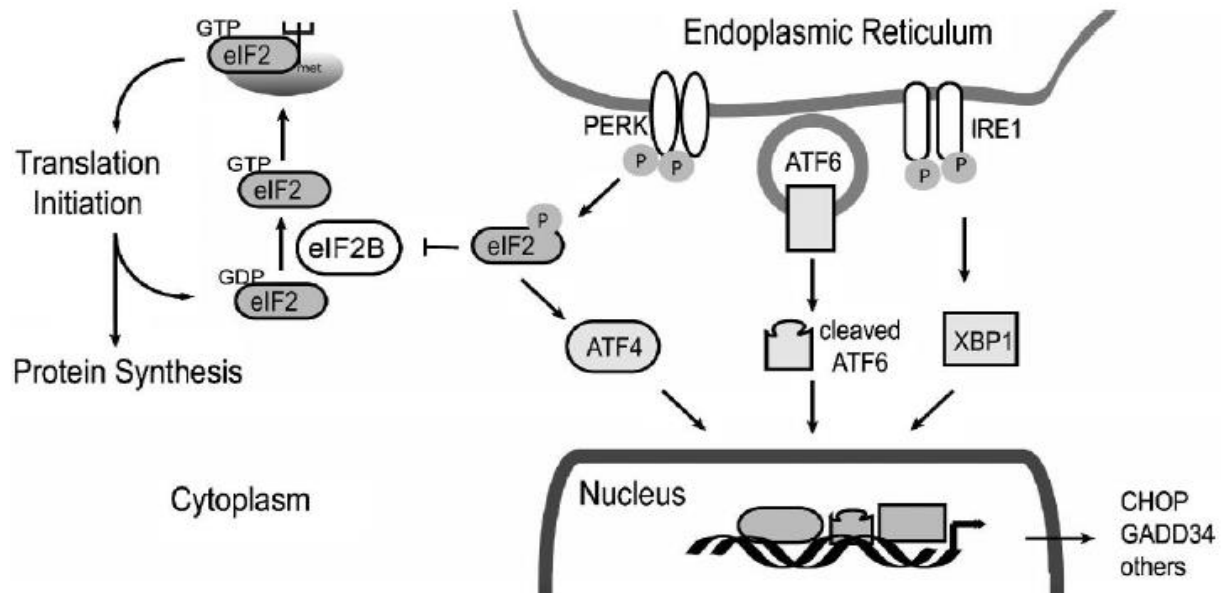


Figura 3. Representación del papel de eIF2B en la respuesta de la proteína desplegada (derecha) y en el inicio de la traducción. ATF4 indica factor de transcripción 4 activo; ATF6, factor de transcripción 6 activo; CHOP, proteína homóloga C; eIF2B, factor de iniciación de la traducción eucariota 2B; GADD34, proteína de detención del crecimiento y daño al ADN; PERK, retículo endoplásmico pancreático quinasa; XBP1, proteína de unión a la caja X.

Fuente: Bugiani M, Boor I, Powers JM, Scheper GC, Knaap MS Van Der. Leukoencephalopathy With Vanishing White Matter : A Review [Internet]. *Journal of Neuropathology and Experimental Neurology*, 2010 [Citado el 8 de mayo del 2020];69(10): p. 987–96. DOI: <https://doi.org/10.1097/NEN.0b013e3181f2eafa>

El inicio de la traducción en las células eucariotas se compone de varios pasos, en donde la interacción del ARN mensajero, el iniciador metionil-tRNA, las subunidades ribosómicas y otros factores para traducción múltiple median el inicio del proceso con la traducción del código de inicio en el ARN mensajero(28). Para iniciar el proceso es necesario la formación de la unión metionil-tRNA, eIF2 y GTP, para unirse al ribosoma, luego al reconocer el codón de inicio, la GTP en conjunto con el IF2 se hidroliza, quedando GDP-IF2 (forma inactiva). La información traducida genera una proteína, que se libera al separarse el ARNm del ribosoma. Para regenerar el eIF2 es necesario el intercambio de GDP por GTP y así renovar el proceso del complejo ternario y la síntesis proteica; el papel del eIF2B es catalizar el GDP por GTP, por lo tanto el eIF2B dispone la velocidad para la síntesis proteica celular. Uno de los mecanismos para el control del eIF2B es la unión eIF2 al GTP, debido a que en su forma fosforilada inhibe el eIF2B(10).

Con el objetivo de aumentar la supervivencia celular la síntesis proteica es inhibida en respuesta al estrés celular como un medio para preservar la energía celular y limitar la acumulación de proteínas desnaturalizadas(10). Como se ha descrito previamente el eIF2 fosforilado se une al EIF2B, inhibiendo la actividad de intercambio GDP/GTP de el IF2B (ver figura 3) y por tanto el ARN mensajero en general(30,31), por lo que algunos procesos que se atribuyen a la fosforilación del eIF2 son: ingesta inadecuada aminoácidos, deficiencia de hierro, estrés oxidativo, trauma físico y la infección viral(32,33).

Las mutaciones sobre la actividad del eIF2B en la enfermedad de sustancia blanca evanescente genera cambios en la estructura celular y polipéptidos truncados con una pérdida de la funcionabilidad en la subunidad relacionada casi total e imposibilitando a formar complejos con las 4 subunidades restantes(34,35). La pérdida parcial de la función del eIF2B por mutaciones sin sentido son generadas por la reducción de la actividad inata del intercambio GDP/GTP, o el deterioro de la estructura o estabilidad de la proteína holocomplejo eIF2/ eIF2B(10,34,35).

En el estudio de los cultivos celulares se ha demostrado que para las mutaciones investigadas del eIF2B en los linfoblastos o fibroblastos su actividad está reducida en un 20% a 70%, donde el factor de mayor compromiso se relaciona con la gravedad clínica, aunque de manera inconsistente debido a que en esa estirpe celular el compromiso de la actividad eIF2B, no afecta la síntesis global de proteínas o la capacidad de las células para sobrevivir (10,17,34,36,37).

Para relatar por qué algunas células pueden no tener afectación de su síntesis proteica a pesar de su compromiso con el EIF2B, está la respuesta de proteína desplegada nombrada como UPR (debido a sus siglas en inglés, unfolded protein response). La respuesta de proteína desplegada es una vía de comunicación intracelular compensatoria a la acumulación de proteínas truncadas, desnaturalizadas o desdobladas en el retículo endoplásmico(27,38). Esta vía busca establecer un equilibrio al disminuir la elaboración proteica, promoviendo su degradación(10). Luego como parte de la UPR hay activación de la quinasa del retículo endoplásmico pancreática que fosforila eIF2 α y para de forma global la traducción. Algunos ARN mensajeros son exentos a tal inhibición como el ARNm que codifica el factor de transcripción activador 4 (ATF4), encargado de la activación de numerosos genes diana, incluyendo la proteína homóloga C (CHOP) y la proteína 34 de detención del crecimiento y daño al ADN (GADD34)(39,40). El resultado final de todo este proceso depende del equilibrio entre los mediadores de la respuesta de proteína desplegada aguas abajo debido a que en condiciones de estrés determina la preservación y crecimiento (mediado por GADD34) o la detención y apoptosis del ciclo celular (vinculado con CHOP)(41, 42, 43).

En la sustancia blanca de los casos con enfermedad de sustancia blanca evanescente se muestra activación de la respuesta de proteína desplegada con aumento en la actividad de la quinasa pancreática del retículo endoplásmico, eIF2 α fosforilada, ATF4 y CHOP. Debido a que la proteína homóloga C hace crítico el daño provocado por el estrés(44), en las células con esta enfermedad incluso tensiones menores pueden disminuir aún más la actividad del eIF2B, generando una mayor expresión de ATF4 y CHOP, lo que explica una predisposición con una respuesta exagerada al estrés(10).

La preservación de las neuronas y la afectación exclusiva de la sustancia blanca se debe a una vulnerabilidad glial selectiva. Se ha documentado que la activación de las 3 ramas en la respuesta de proteína desplegada está restringida a la sustancia blanca del cerebro, con mayor actividad en los oligodendrocitos, sin embargo también hay activación en los astrocitos (17,45). A pesar de que no se ha encontrado activación de la UPR en las neuronas y otras células cerebrales, en los astrocitos el aumento permanente de CHOP induce la muerte celular por apoptosis en respuesta al estrés del retículo endoplásmico; además la carga del retículo endoplásmico podría ser mayor en astrocitos y oligodendrocitos que en otros tipos de célula, por lo que serían más vulnerables a las condiciones que predisponen el estrés del retículo endoplásmico(44,45).

Diagnóstico:

El diagnóstico de la enfermedad de sustancia blanca evanescente se determina por hallazgos clínicos, de estudios de neuroimagen, test genético y algunos marcadores de laboratorio muy específicos.

Para definir la conducta de un usuario ante su relación con la leucoencefalopatía en discusión se hace necesario una confirmación mediante el estudio genético ante la presencia de mutaciones en alguno de los 5 genes que codifican el complejo EIF2B.

Para los estudios de neuroimagen se describe afectación de la sustancia blanca cerebral de forma magistral por Schiffmann et al(46), donde resumen las posibles formas de diagnósticos diferenciales en base a: 1. Otras patologías de sustancia blanca que se caracterizan por una prominente hiperintensidad en T2 con una prominente hipodensidad en T1 en la sustancia blanca afectada al comparar con las estructuras de la materia gris dividiendo esta clasificación en confluyente y multifocal; además también establece otra categoría principal 2. Hipomielinización con una imagen en T2 con leve hiperintensidad en combinación con una hiperintensidad (señal normal), isointensidad o leve

hipointesidad en T1 en relación a la sustancia blanca afectada en comparación con las estructuras de la materia gris, con una subdivisión en si la patología involucra el sistema nervioso periférico o si no lo involucra.

Para la enfermedad de sustancia blanca evanescente se describe un compromiso difuso y simétrica de la sustancia blanca, con hipointesidad en las secuencias potenciadas de T1 e hiperseñal en T2 y FLAIR (por sus siglas en inglés fluid-attenuated inversion recovery) con posibilidad de hallar degradación a quistes en lóbulo frontal y occipital(16). Aproximadamente el 90% de los individuos a los que se le diagnóstica por clínica y resonancia magnética tiene mutaciones en uno de los 5 genes que causan la enfermedad (EIF2B1, EIF2B2, EIF2B3, EIF2B4 y EIF2B5), un 5% de los pacientes no tendrá mutaciones en EIF2B, pese a que son 120 mutaciones descritas del EIF2B, por lo que permanece la posibilidad de otras etiologías que aún no han sido descritas (2).

Las pruebas de laboratorio se han quedado atrás en el diagnóstico de la enfermedad de sustancia blanca evanescente en donde incluso el análisis del líquido cefalorraquídeo es normal, sin embargo el análisis de la relación de asialotransferrina reducida/transferrina determina por electroforesis en gel bidimensional demostró eficacia para identificar pacientes con mutaciones EIF2B e incluso en individuos diagnóstico por hallazgos clínicos y de neuroimagen, sin mutaciones de EIF2B, con una relación de asialotransferrina/ transferrina menor al 8 por ciento tenía una sensibilidad del 100% y especificidad del 94%, para identificar usuarios con mutaciones EIF2B. El test es de bajo costo y los resultados están en menos en 48 horas, por lo que sería razonable realizar este estudio previo al análisis de mutación genética el cual toma semanas a meses para que los resultados sean disponibles, sin embargo, este análisis no ha sido probado en presentación neonatal o infantil de la enfermedad de sustancia blanca evanescente y sólo está disponible en una base de investigación (2).

Tratamiento

En el tiempo en que se desarrolló este artículo no hay un tratamiento con la finalidad de curación para la enfermedad en estudio, sin embargo la respuesta del usuaría ante las crisis dependerá de una adecuada rehabilitación, antibioticoterapia ante infecciones, el uso de antipiréticos en episodios febriles, una vacunación adecuada y evitar traumas cráneo encefálicos(16).

Presentación de Resultados

A propósito de un caso con enfermedad de Sustancia Blanca evanescente:

Femenina de 9 años de edad, quien se valora con la historia de haber recibido un trauma en mayo del 2013 que le produjo un estado comatoso por 2 días y con deterioro clínico ante episodios de fiebre e infecciones. La menor no se puede comunicar de forma verbal por lo que su acompañante indicó que de los 0 a 3 años tuvo un desarrollo normal, en él 2013 (sin poder precisar el día de la agresión) fue agredida contra una pared lo que le produjo la capacidad de comunicarse, pero no de ponerse de pie y movilizar extremidades. La usuaria recibió atención médica en el Hospital Nacional de Niños por Neurocirugía con manejo conservador, con mal pronóstico el día de la acción y bajo pronóstico de sobrevida, sin respuesta neurológica, sin respuesta neurológica, con 1 mes de internamiento en el Hospital. Al egreso continuó seguimiento en Pediatría por consulta privada, con indicación del mismo de recibir atención en el CENARE, centro donde retoma una marcha lenta. En Octubre del 2013 no asoció respuesta a tratamiento con deterioro clínico y mano en garra por lo que en valoración de Neurocirugía se interna una semana y se le realizó TAC, RMN y otras pruebas de Gabinete, que a la valoración de la neuropediatría la evaluada tenía una enfermedad rara que no tenía cura, ni tratamiento, con muy mal pronóstico.

Fue valorada por un genetista del servicio de medicina privada, quien indico que la patología corresponde a una enfermedad neurodegenerativa hasta fallecer. Tiene historia de convulsiones tónico-clónicas en 3 ocasiones con última convulsión en el 2015 que se prolongaron y ante la recuperación perdió la capacidad del habla por la usuaria. En el periodo del 2013 al 2015, tuvo un mayor deterioro de salud, el cual se estabilizó en el 2015.

Al momento de la valoración, el acompañante expresa que la evaluada padece de:

P1. Sustancia Blanca evanescente.

Historia previa de trauma medular con contusión medular cervical

Cuadriparesia flácida secundaria a trauma cervical (Tetraplejía incompleta ASIA C)

Crisis convulsivas estables desde el 2015

P2. Problema Psicosocial

P3. Incontinencia doble

P4. Reflujo gastroesofágico grado III documentado por estudios radiológicos.

P5. Desnutrición proteicoenergética (documentada en el 2015)

P6. Extrabismo

Al examen físico realizado en enero del 2020, ingreso en silla de ruedas, con un peso bajo para la edad -2 desviaciones estándar según gráfica de la OMS para niñas de 5 a 10 años, y talla adecuada según gráfica de la OMS para niñas de 5 a 19 años. Consciente, alerta responde a estímulos mediante sonrisa o expresiones e impresiona comprender lo que se le indica. No tiene capacidad del habla, con historia de tetraplejía incompleta. Ante la exploración de la cabeza no evidencia lesiones externas, conserva la simetría facial, no se palpan crepitaciones gradas óseas, ojos con estrabismo, pupilas mióticas normorreactivas, sin pterigiones, indemnidad corneal, oídos con pabellones auriculares bien conformados e implantados, con conductos auditivos que no permiten la valoración de la membrana timpánica debido a estrechez de los mismos. Nariz bien conformada, sin cicatrices ni desviación de la pirámide nasal, tabique bien conformado, sin deformidades. Boca con apertura conservada, con piezas dentales naturales conservadas, con presencia de retrognatia mandibular. Cuello sin evidencia externa de lesiones, con presencia de cuello ortopédico para mantener posición erguida que ante el retiro se observa cuello cilíndrico simétrico, bien conformado, sin limitación de movimiento pasivo en los arcos de movilidad de flexión anterior, lateral, rotación lateral y extensión, aumento del tono en músculos cervicales posteriores. Tórax sin hallazgos patológicos, abdomen sin hallazgos patológicos, extremidades superiores sin evidencia externa de lesiones, simétricas sin deformidades evidentes, masas musculares hipertónicas, fuerza muscular 2/5, extremidades en flexión de codo, muñeca y dedos con rigidez, reflejos osteotendinosos hiperrefléxicos y simétricos, no aqueja dolor durante la exploración. Extremidades inferiores sin evidencia externa de lesiones, simétricas, masas musculares hipotónicas en muslos e hipertónicas en resto de miembros inferiores, fuerza muscular 2/5, reflejos osteotendinosos con clonus, simétricos, miembros inferiores en flexión, pies en flexión plantar con inversión y rigidez, con tremor distal que se exagera conforme se realiza la exploración física.

Columna vertebral sin evidencia externa de lesiones, , escoliosis con convexidad a la derecha en columna dorsolumbar, sin contracturas musculares, fuerza y masa de músculos paravertebrales hipotónicos. No hubo datos de úlceras por presión, no gradas óseas, ni cambios inflamatorios.

Acorde a la recopilación de datos aportada con certificación hasta el 24 de Julio del 2019. La usuaria tuvo un nacimiento a término adecuada para edad gestacional de 39 semanas, con un peso al nacer de 3210 gramos, talla 48.5 cm y circunferencia cefálica 31.5 cm, Apgar 9/9 en ausencia de sufrimiento fetal agudo o reanimación con quien tuvo un parto vaginal, cefálico

Durante su crecimiento asoció crisis con necesidad de internamientos y otros hallazgos importantes, que se evolucionan en las siguientes notas:

1. Ingresó el 16/05/2013 al sistema de emergencias médicas del Hospital San Vicente de Paúl con referencia desde la clínica Francisco Bolaños que al ser valorada se le diagnóstico síndrome de niña agredida por trauma en hipocondrio derecho (día de la contusión craneoencefálica) con diagnóstico de tetraplejía incompleta, inferior a C6 ASIA C. Se le internó en el Hospital Nacional de Niños por 20 días, centro donde se le estudio con Ultrasonido de abdomen

20/5/2013 y ultrasonido de vías urinarias del 21/5/2013 sin hallazgos patológicos, US de Caderas del 24/05/2013 con película líquida 21 mm menor a 0.3 cc en cadera derecha. En Resonancia magnética de columna cérvico dorsal del 27/5/2013 demostró escoliosis con convexidad derecha (posicional), sin cambios en médula espinal que sugieran contusión, no zonas con patologías raquídea vertebral. Al egresó preservó diagnósticos que confirmaban trauma medular a pesar de no evidenciarse tales hallazgos en la Resonancia Magnética como: 1. Síndrome de Niño Agredido 2. Trauma Medular, contusión Médula Cervical 3. Cuadriparesia flácida con tratamiento de Imipramina 10 miligramos vía oral hora sueño

2.El 19/07/2013 luego de 12 sesiones de Terapia física, logra la marcha con andadera, con vejiga neurogénica y avisa para defecar. El 3 octubre del mismo año presenta severa recurvatura con pasos incoordinados, sin embargo, el 11 de octubre documenta historia de 15 días con fiebre y vómitos con fasciculaciones musculares por debilidad en miembros inferiores, por lo que a la exploración logra marcha con andadera posterior con distancias cortas e inestabilidad con deterioro funcional al comparar última valoración. En otra nota médica del mismo día se documenta “Luego de cuadro febril indica la paciente no logra usar andadera ni gatea”.

3.El 19 febrero del 2014 en notas de seguimiento médico aparece que la evaluada presenta “enfermedad degenerativa en SNC, sin opción terapéutica con diagnóstico de Enfermedad de sustancia blanca evanescente. En valoración de parálisis infantil del Centro Nacional de Rehabilitación de septiembre del 2014 neurología del Hospital Nacional de Niños le repetirá estudios para determinar diagnóstico definitivo, ante el examen físico ya no controla el cuello ni el tronco con arrastres ocasionales.

4.Para mayo del 2015 se presentó al sistema de emergencias médicas del Hospital San Vicente de Paúl con crisis convulsiva, trata con valproato de sodio; fue internada por 4 días estadia en donde demostró Infección del tracto urinario que se trató con amikacina y cefalexina al egreso, sin hallazgos patológicos ante el Ultrasonido de vías urinarias. En Julio del 2015 se certificó que la usuaria padecía del síndrome de sustancia blanca evanescente, talasemia menor, trauma medular, síndrome del niño agredido, vejiga neurogénica, leucodistrofia en estudio, reflujo gastroesofágico grado III. El 24/09/2015 se documenta diagnóstico de enfermedad neurodegenerativa de sustancia blanca evanescente hace 2 años y 1/2, con antecedente de trauma craneoencefálico hace 2 años y ½ cuando se encontraba con la madre, día donde se le interna en hospital periférico por 3 días, por ingresó con convulsiones debido a enfermedad neurodegenerativa de fondo diagnosticada hace 5 meses, que evidenció EGO con nitritos positivo asociado a bacteriuria asintomática que se trató con amikacina por 2 días y se egreso con clonazepam 2 gotas vía oral dos veces al día y valproato de sodio 140 miligramos vía oral dos veces al día.

5.En agosto del 2016 ingresa a sala de Shock en Hospital periférico en status convulsivo de 10 minutos de evolución sin asociar defecación, con vía aérea permeable, eupneica, convulsiones tónico-clónicas generalizadas, frecuencia cardíaca de 131 latidos por minuto, frecuencia respiratoria de 21 respiraciones por minuto y presión arterial de 108/56, que resuelven con diazepam y fenobarbital. Se documenta que pediatra de guardia le había suspendido el valproato por adecuada evolución clínica y para disminuir estreñimiento, sin embargo, se internó por 5 días. En internamiento evidenció EGO con datos de ITU que ameritó tratamiento con Amikacina y se le brinda egresó ante urocultivo negativo con tratamiento de Valproato 270 miligramos dos veces al día.

6.Para el 9 mazo del 2018 la usuaria consultó al Hospital Nacional de Niños inicialmente por historia de tos y fiebre, que ante la valoración de radiografía evidenció un infiltrado parahiliar por el que se le diagnostico neumonía sin obviar un examen general de orina con signos de infección y un urocultivo positivo por E. Coli, sin alteración en Ultrasonido de vías Urinarias. Tuvo un internamiento de 5 días en el mes de marzo debido a que presentó bronconeumonía en conjunto con infección del tracto urinario, asociado a su patología de base de enfermedad de sustancia blanca evanescente que ameritó tratamiento con amikacin por 5 días y egreso con cefalexina.

7. El 25 de junio del 2019 en cita de seguimiento de ella es dependiente total en tratamiento con Epival 1 cc BID y clonazepam 2 gotas BID, ante valoración de gastroenterología persiste alimentación por vía oral, radiografía evidencia que ambas caderas están luxadas asociado a enfermedad neurodegenerativa

En resumen el caso en estudio trata de una femenina de 9 años de edad, con desnutrición proteico calórica, con incontinencia doble, un problema social de fondo, reflujo gastroesofágico grado 3 y enfermedad de sustancia blanca evanescente que asocia cuadriparesia flácida incompleta y crisis convulsivas en relación con la enfermedad quien es traída por su tutor lega movilizándola en silla de ruedas y se valora con la finalidad determinar si producto del trauma recibido asocia las limitaciones funcionales que presenta en valoración. Tiene historia de ser conocida sana hasta el 16/5/2013 cuando fue lanzada a la pared por una expareja de la madre en donde posterior a ello no pierde el estado de la consciencia y persiste con la capacidad del habla, pero asocia incapacidad para movilizar sus extremidades, con un deterioro clínico progresivo, por lo que es trasladada por el actual tutor legal al Hospital San Vicente de Paúl. Al ser valorada por síndrome de niño agredido en el Hospital San Vicente de Paul, centro donde se documentó inicialmente diagnóstico de trauma medular, contusión medular cervical con cuadriparesia flácida secundaria a trauma cervical, sin embargo, ante estudios anexos: No se evidenció alteraciones en ultrasonido de abdomen ni de vías urinarias, en Tomografía axial computarizada de columna cervicodorsal en internamiento y resonancia magnética 27/5/2013 sólo se le diagnóstico escoliosis convexidad derecha (posicional), sin cambios en médula espinal que sugieran contusión, en ausencia de zonas con patologías raquídea o vertebral. Pese al mal pronóstico de los médicos tratantes en conjunto con un estado comatoso de 2 días de evolución la evaluada retomó la conciencia e inicio una deambulacion parcial con 12 sesiones terapia física, logrando el gateo, sin embargo, ante un proceso infeccioso recayó con agravación clínica que se demostraba ante el deterioro de la movilidad en extremidades. En nota de control en el Hospital de Heredia de fecha 19 de febrero de 2014 se documenta que la evaluada presenta una enfermedad degenerativa en SNC (cerebro) Enfermedad de sustancia blanca evanescente, ha seguido controles en el Hospital de Niños y en el cenare. Posterior a este hecho se documentó crisis convulsivas que ameritaron internamiento, las cuáles se asociaron con infecciones como: infecciones del tracto urinario y bronconeumonías, con deterioro progresivo clínico hasta según el tutor legal llevarla a perder la capacidad del habla en agosto del 2016 por estatus convulsivo.

Ante la valoración del examen físico no evidenció en cabeza cicatrices, gradas óseas, oídos con cabellos auriculares bien conformados e implantados con estrechez de los conductos auditivos que no permite la valoración de la membrana timpánica en ausencia de otros hallazgos en cabeza que sugieran la historia de un traumatismo craneo encefálico.

Discusión

En la valoración médico legal el expediente médico podría constar como un elemento de juicio que respalda los hechos en estudio, siendo importante que el apartado del examen físico demuestre que realmente se evaluó que la persona haciendo una descripción detallada que demuestre que él o la evaluada no tiene o tiene hallazgos patológicos describiendo cada componente con el que demuestra relación al hecho en estudio o en mínimo a los sitios donde recibió el trauma. El punto de que el examen físico puede correlacionar un hecho en estudio en relación con el momento en que se produce la acción en estudio es igual de importante en las imágenes médicas debido a que sus hallazgos describen la naturaleza del trauma, la afectación orgánica y posibles secuelas en relación a lo documentado, no obstante, a pesar de que este caso no demostró inicialmente hallazgos patológicos ante estudios de imágenes y el examen físico inicial no orienta es necesario interpretar desde la perspectiva médico legal como médica lo que representa un estado anterior.

Determinación del estado anterior

Se entiende por estado anterior, predisposición, diátesis o discrasia al estado patológico, predisposición genética o adquirida, alteración funcional y disminución de la capacidad funcional en conocimiento o no al momento del usuario

al recibir un trauma y generar una lesión que altera la evolución de esta en el ámbito de un estudio médico legal(5, 47).

En el campo del derecho común quien produzca un daño, el imputado, tiene la obligación de reparar o restituir mediante una compensación lo que no puede repararse como en el ámbito anatómico, fisiológico o psicológico; es por lo que se establece un estado anterior en la valoración médico legal, pues su finalidad es reparar todo el daño producido del que es culpable, y no más allá de esto(47). El perito ha de guiarse en la entrecruzada de definir la relación causal entre el trauma en estudio y el daño actual, el estado anterior del que se sospecha o es demostrable y la alteración que produce el estado anterior en la evolución y el producto final de la lesión originada.

El artículo 224 del código de trabajo se establece la tabla de impedimentos físicos, que corresponde a un porcentaje que equivale la disminución de la capacidad general o funcional con equivalente para pérdida de un ojo de 35%, pero un porcentaje de 100% si pierde el otro ojo, es decir en el caso de una persona ciega de un ojo, el imputado que ocasione la pérdida del otro ojo le impondrá una limitación al evaluado del 100%(48). Para definir si corresponde al evaluado el hecho en estudio en relación al nexo causal es necesario tener en cuenta los Criterios de Simonin(3,5):

1. Naturaleza del trauma

El producto de la energía de un objeto sólido transmitida a un cuerpo dependerá del tiempo y circunstancias apropiadas para causar la lesión. Por ejemplo una tijera que dependiendo del tejido al que tenga acceso y de la incidencia de la misma podrá provocar una herida punzante (por la punta de sus hojas abiertas o cerradas), incisa (por el filo de una de sus ramas abiertas), punzo-cortante (por la punta y filo de una de sus hojas abiertas), contuso-incisa (por el filo de sus hojas abiertas, pero con fuerza), contuso-punzante (por la punta de la tijera con las hojas cerradas, impactándola con fuerza y penetración)(49).

2. Naturaleza de la lesión

El “origen traumático de la afección puede ser evidente, posible, dudoso o imposible” (Simonin).El caso de un golpe con el puño cerrado a un sujeto con lentes de corrección visual, puede generar una lesión contusa, sin embargo el sujeto se presenta a valorar el día después del hecho en estudio presentando en la herida una costra hemática seca adosada a las paredes que no permite identificar las características de la herida, por lo cual es posible que se trate una herida contusa.

3. Concordancia de localización

Este apartado toma en cuenta cuando el objeto que produce el trauma actúa directa e inmediatamente en el tejido corporal en estudio o la energía fue transmitida hasta un punto a distancia; tal es el caso de luxación en el codo por trauma que induce una luxación del ligamento radioulnar a la distancia.

La lesión puede estar en el lugar donde el trauma actúa directa e inmediatamente, o puede éste haber actuado a distancia

4. Relación anatómica

Hace énfasis en la evolución de síntomas o el establecimiento de una relación anatómica que pueda explicar el daño. Por ejemplo, un caso de saturnismo que inicia con ribete gingival del Gilbert y evoluciona con parálisis radial.

5. Relación cronológica

Es uno de los aspectos fundamentales en el estudio de una lesión debido a que tiene un gran valor cuando aparece inmediatamente después del trauma, por ejemplo, el caso de un sujeto al que le disparan con un arma de fuego en su carro, donde la bala atraviesa la puerta del carro y queda alojada en la pierna, al extraérsela el inmediatamente nota un sangrado arriba de su pierna, pero desconoce qué se lo produjo. Cuando hay un periodo de silencio clínico debe haber una profundización en las consideraciones patogénicas para admitir la correlación etiológica uno de los casos que puede hacer relación con este hecho responde a un sujeto que se dirigía como copiloto con el cinturón colocado que en accidente de tránsito extiende flexiona el brazo derecho en 90° con el puño cerrado y quiebra el vidrio frontal del carro, fue valorado en un Hospital periférico con radiografías sin hallazgos patológicos y con referencia al INS, el evaluado no consultó al INS, debido a que acorde a él médico que lo atendió no tenía patologías, en la valoración médico forense 25 días posterior al hecho en estudio se documentó disminución en la flexión de la muñeca derecha dolor reproducible al tacto en carpo que a la valoración de pericias conexas del servicio de radiología forense evidenció fractura del hueso piramidal reciente.

6. La afección no existía antes del trauma

Es necesario para demostrar la coincidencia de los hechos. Por ejemplo, un usuario que desea que se le estudie por el trauma de cabeza en región occipital que le ocasionó una fractura nasal.

7. Exclusión de una causa extraña al trauma

Este aspecto rige en consideración de una concausa, cuando un estado de enfermedad ha sido producto de dos o más razones como medio de origen, por ejemplo, una persona ambliope de un ojo tuvo un accidente que le generó una catarata traumática en el mismo ojo, por lo que la catarata no es la causa de la disminución en la capacidad visual en ese ojo.

Los Criterios de Simonin son útiles tanto para establecer una relación con el hecho en estudio, como definir si el estado anterior forma parte del evento traumático- Otras preguntas que ayudan a orientar el análisis del estado anterior reinciden en ¿Cuál pudo haber sido la evolución de la violencia externa en ausencia de una concausa anterior? ¿Cuál sería el estado de salud del estado anterior en ausencia de trauma? ¿Cuál ha sido la evolución del estado anterior en conjunto con el trauma? Para el perito es indispensable reconocer cuál ha sido el estado de salud que tenía previamente el evaluado en estudio, hecho por lo que con la finalidad de acceder a todos los elementos de juicio es indispensable recabar toda la documentación, antecedentes del caso, una amplia anamnesis, y un examen físico, con el fin de establecer exámenes complementarios que justifiquen o no la evolución clínica desencadenada por la agresión, accidente o hecho en estudio.

La enfermedad de la sustancia blanca evanescente es una enfermedad genética de herencia autosómica recesiva que afecta a la sustancia blanca cerebral. Existen varios fenotipos que difieren en la gravedad y la edad de inicio. Clásicamente, se caracteriza por la aparición de ataxia, espasticidad y un deterioro motor progresivo con exacerbaciones desencadenadas por procesos febriles, traumatismos de cabeza menores, o una pelea severa puede guiar a deterioro neurológico súbito, incluso coma con recuperación incompleta. En ocasiones un niño sano es sometido a resonancia magnética por un dolor de cabeza, traumatismo de cabeza menor o otro síntoma transitorio y se encuentran anomalías compatibles con la enfermedad de sustancia blanca evanescente, enfermedad donde la respuesta al estrés celular puede ser disparada por varias condiciones como trauma, calor e infección. La leucodistrofia con sustancia blanca evanescente o SCACH es la primera enfermedad humana hereditaria causada por mutaciones de un componente de la maquinaria de la traducción del ácido ribonucleico (ARN) (2).

Si bien en este artículo se ha expuesto los mecanismos fisiopatológicos en el desarrollo de la enfermedad estos no explican la totalidad de los síntomas, fenómenos patológicos, desarrollo e incluso algunos autores han destacado que el mecanismo fisiopatológico no se conoce con exactitud (2).

En relación a la naturaleza del trauma del 16/05/2013 donde exacerba la condición clínica de la menor en la que previamente era conocida sana, el caso se limita a conocer que un adulto lanza a la niña contra una pared, quien acorde al tutor legal le produjo traumas en la cabeza, cuello, espalda y miembros inferiores sin embargo, al momento de la valoración sólo se describe en la historia médica que se valora inicialmente por “trauma en hipocondrio derecho” en ausencia de hallazgos patológicos al examen físico que se correlacionen con trauma craneoencefálico, de cuello o de columna vertebral que correlacionen o expliquen una tetraparesia incompleta. Además, tampoco evidenció signos de contusión en médula espinal en ausencia de zonas con patologías raquídea o vertebral ante estudios de resonancia magnética y tomografía axial computarizada en columna cervicodorsal, por lo que los criterios de naturaleza del trauma y naturaleza de la lesión no concuerdan para relacionar la violencia externa con el hecho en estudio. No obstante, acorde a la historia de ser lanzada contra una pared hace que el cuello reaccione con una hiperextensión y guie por tanto al trauma craneoencefálico o incluso golpearse directamente el cráneo y por el mecanismo de contragolpe afectar el SNC, por que la concordancia de la localización con el caso es posible pese a que no se hayan establecido lesiones externas en la cabeza.

A la valoración anatómica clínica el caso no documenta relación entre el daño y la tetraparesia parcial inmediata, acorde a la evolución clínica de un ser humano en ausencia de patologías que puedan explicar este fenómeno sin embargo tampoco se valora en estudios de imagen el SNC por lo que orientar una relación en ausencia de todos los elementos de juicio no se justifica.

Dentro de la correlación del trauma con el hecho en estudio se ha destacado que la relación cronológica con el hecho es indiscutible cuando la lesión aparece de modo inmediato después del trauma(3,5), por lo que acorde a la tetraparesia y el estado comatoso hay un estado intrínseco entre el trauma, además esta condición no existía antes del trauma.

Conclusión

El aspecto fundamental de este caso es correlacionar la enfermedad de sustancia blanca y sus gatillos para el progreso de la enfermedad dentro de los cuales se ha descrito la ingesta inadecuada aminoácidos, deficiencia de hierro, estrés oxidativo, una respuesta exagerada al estrés, infección viral y crisis generadas por enfermedad febril, un susto repentino o incluso una contusión cefálica leve.

A pesar que dentro de que los datos de atención médica obtenidos sólo se describe inicialmente como una tetraparesia flácida es suficiente para correlacionar con el trauma encefálico. el coma inexplicable con recuperación parcial, una presentación clínica de infancia temprana en relación a la enfermedad de sustancia blanca evanescente, dentro de la consecuencias propias de la enfermedad se relaciona para este caso las crisis epilépticas. el deterioro del sistema nervioso periférico y cognitivo al momento del estudio.

El diagnóstico se define tanto como con la historia médica inicial, evolución clínica, los hallazgos de estudios de neuroimagen que en este caso muy probablemente no se le documentó la enfermedad desde el iniciado debido a la ausencia de estudios de neuroimagen del sistema nervioso central. No obstante representan un axioma fundamental porque el hecho de que describa en la columna vertebral la ausencia de hallazgos contusos patológicos (exceptuando la escoliosis posicional) que permite descartar diagnósticos diferenciales y correlacionar con la patología propuesta a fin de brindar un diagnóstico médico legal y correlacionar con la historia clínica por lo que representa un axioma sin el cual muy probablemente al analizar el caso se establecería la probabilidad de enfermedad de sustancia blanca evanescente pero con menor seguridad en base a la ausencia en la búsqueda de patologías que también podrían tener esa presentación clínica.

En relación con el expediente médico completo es un elemento de juicio indispensable, debido a que en ausencia de él se podría documentar otros gatillos, un silencio clínico o mejoría clínica explicada por la inexistencia de estos documentos ante valoraciones médicas siguientes como el pronóstico médico de la evaluada puede cambiar e incluso para el caso en estudio cabría la ventana de no poder definir una relación entre el trauma y la patología en estudio. Desde la perspectiva médico legal el aspecto fundamental para correlacionar el trauma con los hallazgos presentados es la concausa, que consiste en la producción de la alteración de tejidos blandos mediada por una causa directa del daño y otra que encarna una debilidad o un empeoramiento que es desencadenado por el trauma.

Agradecimientos

A la Dra. Ana teresa Alvarado Guevara, médico forense del Departamento de Medicina Legal del Poder Judicial de Costa Rica por la revisión del presente escrito, de igual manera al Dr. Lawrence Chacón Barquero médico forense del Departamento de Medicina Legal del Poder Judicial de Costa Rica por aportar el caso de la presente revisión.

Bibliografía:

1. Lee Goldman, MD y Andrew I. Schafer, MD. Goldaman-Cecil Tratado de Medicina Interna [Internet]. Capítulo 411, Esclerosis múltiple y enfermedades desmielinizantes del sistema nervioso central. Vigésimo quinta edición. España: El Sevier: 2017 [citado el 10 de junio del 2020].; 2471-2480 p. Disponible desde: <https://www-clinicalkey-es.binasss.idm.oclc.org/#!/content/book/3-s2.0-B9788491130338004110>
2. Raphael Schiffmann, MD, MHSc. Vanishing white matter disease - [citado el 15 de mayo del 2020]. In: Up to Date [Internet]. [3 de enero del 2020] - [about 11 pages]. Disponible desde: https://www-uptodate-com.binasss.idm.oclc.org/contents/vanishing-white-matter-disease?search=Vanishing%20white%20matter%20disease&source=search_result&selectedTitle=1~4&usage_type=default&display_rank=1
3. Vargas Alvarado E. Medicina Legal Vargas Alvarado. Sexta Edición. México: Editorial Trillas; 2017 (reimpr.2019).
4. Vargas Alvarado E. Medicina Legal Vargas Alvarado. Sexta Edición. México: Editorial Trillas; 2017 (reimpr.2019). Capítulo 1, Concepto de Medicina Legal; p.13-18
5. Vargas Alvarado E. Medicina Legal Vargas Alvarado. Sexta Edición. México: Editorial Trillas; 2017 (reimpr.2019). Capítulo 12, Lesiones; p.149-162
6. Cañadas EV, Calabuig JAG. Capítulo 1 - Medicina legal [Internet]. Séptima Edición. Gisbert Calabuig. Medicina legal y toxicológica. Elsevier España, S.L.U.; 2020 [Citado el 12 de junio del 2020]. 3–9 p. Disponible desde: <http://dx.doi.org/10.1016/B978-84-9113-096-3/00001-X>
7. García-hernández B. La ley romana del talión y su base correlativa : antigüedad e innovación[Internet]. Revista de Lingüística y Filología Clásica, LXXXV 2, 2017 [citado el 28 de junio del 2020].;223–239p. DOI: 10.3989/emerita.2017.13.1639
8. Schiffmann R, Moller JR, Trapp BD, Shih HH, Farrer RG, Katz DA, et al. Chrlldhood Ataxia with D & se Central Nervous System Hypomyelination [Internet].Annals of Neurology 1994 [citado el 4 de mayo del 2020];331–40p. DOI: <https://doi.org/10.1002/ana.410350314>
9. Van der KaapP, M. S., et al. A new leukoencephalopathy with vanishing white matter. Annals of Neurology [Internet]. 1997 [citado el 5 de mayo del 2020], vol. 48, no 4, p. 845-854. Disponible desde https://repository.uhn.rn.nl/bitstream/handle/2066/24511/24511_.PDF
10. Bugiani M, Boor I, Powers JM, Scheper GC, Knaap MS Van Der. Leukoencephalopathy With Vanishing White Matter : A Review [Internet]. Jornal of Neuropathology and Experimental Neurology, 2010 [Citado el 8 de mayo del 2020];69(10): p. 987–96. DOI: <https://doi.org/10.1097/NEN.0b013e3181f2eafa>
11. Sugiura C, Miyata H, Oka A, Takashima S. A Japanese girl with leukoencephalopathy with vanishing white

- matter [Internet]. *Brain and Development*, 2001 [Citado el 20 de marzo del 2020];23: p.58–61. DOI: [https://doi.org/10.1016/S0387-7604\(00\)00198-4](https://doi.org/10.1016/S0387-7604(00)00198-4)
12. Wong VCN, Edinburgh F, London F. Vanishing White Matter Disease : The First Reported Chinese Patient [Internet]. *Journal of child neurology*. 2008 [Citado el 8 de mayo del 2020]: 23: p . 710-714. DOI: <https://doi.org/10.1177/0883073808314154>
 13. Wu Y, Pan Y, Du L, Wang J, Gu Q, Gao Z, et al. Identification of novel EIF2B mutations in Chinese patients with vanishing white matter disease [Internet]. *Journal of human genetics*. 2009 [Citado el 8 de mayo del 2020];(1): p. 74–7. Disponible desde: <https://www.nature.com/articles/jhg200810>
 14. Hamilton EMC, Lei HDW Van Der, Vermeulen G, Gerver JAM, Lourenço CM, Naidu S, et al. Natural History of Vanishing White Matter [Internet]. *Annals of neurology*, 2018 [Citado el 10 de mayo del 2020]; 84(2): p 274-278. DOI: <https://doi.org/10.1002/ana.25287>
 15. Chen N, Jiang YW, Hao HJ, Ban TT, Gao K, Zhang Z Bin, et al. Different Eukaryotic Initiation Factor 2B Mutations Lead to Various Degrees of Intolerance to the Stress of Endoplasmic Reticulum in Oligodendrocytes [Internet]. *Chinese Medical Journal*. 2015 [Citado el 10 de mayo del 2020];128(1):1772–7. Disponible desde: <https://www.ncbi.nlm.nih.gov/pmc/articles/PMC4733711/>
 16. Hernández IA, Lizana JR, Rodríguez JA, López PA, Cabrera MIG, Bernal CE. Hemiparesia como signo de comienzo de la enfermedad de la sustancia blanca evanescente . Identificación de una nueva mutación. *Acta Otorrinolaringológica Española* [Internet]. 2020 [citado el 10 de Mayo del 2020];79(1):46–9. DOI: <http://dx.doi.org/10.1016/j.anpedi.2012.10.017>
 17. van Kollenbur, Barbara Cornelia Anotta Elisabeth. Towards a better understanding of Vanishing White Matter disease [Tesis de Especialidad]. [Boelelaan (Amsterdam)]: Vrije Universiteit Amsterdam; 2008 (Citado el 15 de mayo del 2020). Disponible desde: <https://research.vumc.nl/ws/files/766765/8250.pdf>
 18. Voorn JP Van Der, Kollenburg B Van, Bertrand G, Haren K Van, Scheper GC, Powers JM. The Unfolded Protein Response in Vanishing White Matter Disease [Internet]. *Neuropathology and Experimental Neurology*. 2005 [Citado el 18 de mayo del 2020];64(9): p. 770–5. DOI: <https://doi.org/10.1097/01.jnen.0000178446.41595.3a>
 19. Van der Lei, H. D. W., van Berkel, C. G. M., van Wieringen, W. N., Brenner, C., Feigenbaum, A., Mercimek-Mahmutoglu, S., ... & van der Knaap, M. S. Genotype-phenotype correlation in vanishing white matter disease [Internet]. 2010 [Citado el 18 de mayo del 2020]; p.1555–9. DOI: <https://doi.org/10.1212/WNL.0b013e3181f962ae>
 20. Knaap MS Van Der, Berkel CGM Van, Herms J, Coster R Van, Baethmann M, Naidu S, et al. eIF2B-Related Disorders : Antenatal Onset and Involvement of Multiple Organs [Internet]. *The American Journal of Human Genetics*. 2003 [Citado el 18 de mayo del 2020]; p.1199–207. DOI: <https://doi.org/10.1086/379524>
 21. R.J. Huntsman, S. Seshia, N. Lowry, E.G. Lemire and S.L. Harder. Peripheral Neuropathy in a Child With Cree Leukodystrophy [Internet]. *J Child Neurol*. 2007 [Citado el 21 de mayo del 2020]; 22(6): p. 766-768. DOI: <https://doi.org/10.1177/0883073807304010>
 22. Rodriguez D, Gelot A, Della Gaspera B, Robain O, Ponsot G, Sarliève LL, et al. Increased density of oligodendrocytes in childhood ataxia with diffuse central hypomyelination (CACH) syndrome: Neuropathological and biochemical study of two cases [Internet]. *Acta Neuropathol*. 1999 [Citado el 21 de mayo del 2020];97(5): p. 469–80. Disponible desde: <https://link.springer.com/article/10.1007/s004010051016>
 23. Wong K, Armstrong RC, Gyure KA, Morrison AL, Rodriguez D, Matalon R, et al. Foamy cells with oligodendroglial phenotype in childhood ataxia with diffuse central nervous system hypomyelination syndrome [Internet]. *Acta Neuropathol*. 2000 [Citado el 21 de mayo del 2020];100(6): p.635–46. Disponible desde: <https://link.springer.com/article/10.1007%252Fs004010000234>
 24. Van Haren K, Van Der Voorn JP, Peterson DR, Van Der Knaap MS, Powers JM. The life and death of oligodendrocytes in vanishing white matter disease [Internet]. *J Neuropathol Exp Neurol*. 2004 [Citado el 21 de mayo del 2020];63(6): p.618–30. DOI: <https://doi.org/10.1093/jnen/63.6.618>
 25. Dietrich J, Lacagnina M, Gass D, Richfield E, Mayer-pröschel M, Noble M, et al. EIF2B5 mutations

- compromise GFAP + astrocyte generation in vanishing white matter leukodystrophy [Internet]. *Nature medicine*. 2005 [Citado el 21 de mayo del 2020];11(3): p.277–83. Disponible desde: <https://www.nature.com/articles/nm1195>
26. Kuhlmann T, Lassmann H, Brück W. Diagnosis of inflammatory demyelination in biopsy specimens: A practical approach [Internet]. *Acta Neuropathol*. 2008 [citado el 21 de mayo del 2020];115(3): p.275-287. Disponible desde <https://link.springer.com/content/pdf/10.1007/s00401-007-0320-8.pdf>
27. Paschen W. Shutdown of Translation: Lethal or Protective? Unfolded Protein Response Versus Apoptosis [Internet]. *Journal of Cerebral Blood Flow and Metabolism*. 2003[Citado el 6 de junio del 2020];p.773–9. DOI: <https://doi.org/10.1097/01.WCB.0000075009.47474.F9>
28. Scheper GC, Knaap M Van Der, Proud CG, Health SA. Translation matters: protein synthesis defects in inherited disease [Internet]. *Nature Reviews Genetics*. 2007 [Citado el 21 de mayo del 2020]; 8(9): p.711-723. Disponible desde: <https://www.nature.com/articles/nrg2142>
29. Dever TE. Gene-Specific Regulation by General Translation Factors [Internet]. *Cell*. 2002 [Citado el 21 de mayo del 2020];108 (4): p.545–56. DOI: [https://doi.org/10.1016/S0092-8674\(02\)00642-6](https://doi.org/10.1016/S0092-8674(02)00642-6)
30. Krishnamoorthy T, Pavitt GD, Zhang FAN, Dever TE, Hinnebusch AG. Tight Binding of the Phosphorylated α Subunit of Initiation Factor 2 (eIF2 α) to the Regulatory Subunits of Guanine Nucleotide Exchange Factor eIF2B Is Required for Inhibition of Translation Initiation [Internet]. *Molecular and cellular biology*, 2001 [Citado el 25 de mayo del 2020]; 21(15): p.5018–30. DOI: 10.1128/MCB.21.15.5018-5030.2001
31. Rowlands AG, Panniers R, Henshaw C. The Catalytic Mechanism of Guanine Nucleotide Exchange Factor Action and Competitive Inhibition by Phosphorylated Eukaryotic Initiation Factor 2” [Internet]. *Journal of Biological Chemistry*.1988 [Citado el 25 de mayo del 2020];263 (12): p.5526–33. Disponible desde: <https://www.jbc.org/content/263/12/5526.short>
32. Scheper GC, Mulder J, Kleijn M, Voorma HO, Thomas AAM, Wijk R Van. Inactivation of eIF2B and Phosphorylation of PHAS-I in Heat-shocked Rat Hepatoma Cells [Internet]. *Journal of Biological Chemistry*.1997[Citado el 25 de mayo del 2020];272(43): p.26850–6. Disponible desde: <https://www.jbc.org/content/272/43/26850.short>
33. Harding HP, Calton M, Urano F, Novoa I, Ron D. Transcriptional and translational control in the Mammalian Unfolded Protein Response [Internet]. *Annual review of cell and developmental biology*. 2002[Citado el 3 de junio del 2020]; 18. DOI: <https://doi.org/10.1146/annurev.cellbio.18.011402.160624>
34. Li W, Wang X, Knaap MS Van Der, Proud CG. Mutations Linked to Leukoencephalopathy with Vanishing White Matter Impair the Function of the Eukaryotic Initiation Factor 2B Complex in Diverse Ways [Internet]. *Molecular and cellular biology*. 2004 [Citado el 3 de junio del 2020];24(8):p.3295–306. DOI: 10.1128/MCB.24.8.3295-3306.2004
35. Richardson JP, Mohammad SS, Pavitt GD. Mutations Causing Childhood Ataxia with Central Nervous System Hypomyelination Reduce Eukaryotic Initiation Factor 2B Complex Formation and Activity [Internet]. *Molecular and cellular biology*. 2004[Citado el 3 de junio del 2020];24(6):p.2352–63. DOI: 10.1128/MCB.24.6.2352-2363.2004
36. Fogli A, Schiffmann R, Hugendubler L, Combes P, Bertini E, Rodriguez D, et al. Decreased guanine nucleotide exchange factor activity in eIF2B-mutated patients [Internet].*European journal of human genetics*. 2004[Citado el 6 de junio del 2020];12 (7):p.561–6. Disponible desde: <https://www.nature.com/articles/5201189>
37. Horzinski L, Schiffmann R, Blanc P, Boespflug-tanguy O, Fogli A, Clermont- CHU De. Eukaryotic Initiation Factor 2B (eIF2B) GEF Activity as a Diagnostic Tool for EIF2B-Related Disorders [Internet]. *PLoS One*. 2009[Citado el 6 de junio del 2020];4(12): p.1–7. Disponible desde: <https://journals.plos.org/plosone/article?id=10.1371/journal.pone.0008318>
38. Schröder M, Kaufman RJ. ER stress and the unfolded protein response [Internet].*Mutation Research/Fundamental and Molecular Mechanisms of Mutagenesis*, 2005 [Citado el 6 de junio del 2020];569(1-2):p.29–63. DOI: <https://doi.org/10.1016/j.mrfmmm.2004.06.056>

39. Harding HP, Ron D. Translation reinitiation at alternative open reading frames regulates gene expression in an integrated stress response [Internet]. *The Journal of cell biology*. 2014[Citado el 6 de junio del 2020]; 167(1): p.27-33. DOI: <https://doi.org/10.1083/jcb.200408003>
40. Harding HP, Novoa I, Zhang Y, Zeng H, Wek R, Schapira M, et al. Regulated Translation Initiation Controls Stress-Induced Gene Expression in Mammalian Cells [Internet]. *Molecular cell*. 2000[Citado el 6 de junio del 2020];6(5): p.1099-108. DOI: [https://doi.org/10.1016/S1097-2765\(00\)00108-8](https://doi.org/10.1016/S1097-2765(00)00108-8)
41. Paschen W. Shutdown of Translation : Lethal or Protective ? Unfolded Protein Response Versus Apoptosis [Internet]. *Journal of Cerebral Blood Flow and Metabolism*. 2003[Citado el 6 de junio del 2020];p.773-9. DOI: <https://doi.org/10.1097/01.WCB.0000075009.47474.F9>
42. Novoa I, Zeng H, Harding HP, Ron D, Fragoli J, Mol NJH, et al. Feedback inhibition of the unfolded protein response by GADD34-mediated dephosphorylation of eIF2 α [Internet]. *The Journal of cell biology*, 2001[Citado el 28 de junio del 2020];153(5):1011-21.DOI: <https://doi.org/10.1083/jcb.153.5.1011>
43. Oyadomari S, Mori M. Roles of CHOP / GADD153 in endoplasmic reticulum stress [Internet]. *Cell Death and Differentiation*. 2004; 11(4): p.381-389. Disponible desde: <https://www.nature.com/articles/4401373>
44. Cullough KDMC, Martindale JL, Klotz L, Aw T, Holbrook NJ. Gadd153 Sensitizes Cells to Endoplasmic Reticulum Stress by Down-Regulating Bcl2 and Perturbing the Cellular Redox State [Internet]. *Molecular and cellular biology*. 2001[Citado el 28 de Junio del 2020]; 21(4): p.1249-59. DOI: 10.1128/MCB.21.4.1249-1259.2001
45. Benavides A, Pastor D, Santos P, Tranque P, Calvo S. CHOP Plays a Pivotal Role in the Astrocyte Death Induced by Oxygen and Glucose Deprivation [Internet]. *Glia*. 2005[Citado el 28 de Junio del 2020];52(4): p.261-75. DOI: <https://doi.org/10.1002/glia.20242>
46. Raphael Schiffmann, Marjo S. van der Knaap. Invited Article : An MRI-based approach to the diagnosis of white matter disorders [Internet]. *Neurology*. 2009[Citado el 28 de Junio del 2020]; 72(8): p.750-759. DOI: <https://doi.org/10.1212/01.wnl.0000343049.00540.c8>
47. Cueto CH, Barús JIM. Capítulo 39 - Valoración médica del daño corporal [Internet]. Séptima Edición. Gisbert Calabuig. *Medicina legal y toxicológica*. Elsevier España, S.L.U.; 2020[Citado el 28 de Junio del 2020]. 565-590 p. Disponible desde: <http://dx.doi.org/10.1016/B978-84-9113-096-3/00039-2>
48. Ministerio de Trabajo y Seguridad Social. Código de trabajo de Costa Rica [Internet]. *La Gaceta*. 2015[Citado el 28 de Junio del 2020]; 6. Disponible desde http://www.mtss.go.cr/elministerio/marco-legal/documentos/Codigo_Trabajo_RPL.pdf
49. José Angel Patitó. Tercera Parte: Lesiones por armas blancas. Dr. Oscar Ignacio Losetti. *Manual de Medicina Legal*. Segunda Edición. Editorial Librería Akadia Editorial. Buenos Aires. 2012;p. 133- 142.