

## Encefalitis aguda necrotizante, diagnóstico retador en una niña con deterioro neurológico súbito

(Acute necrotizing encephalopathy, a challenging diagnosis in a child with sudden neurological deterioration)

María Tautiva-Rojas,<sup>1</sup> Sixto Bogantes-Ledezma<sup>2</sup>

### Resumen

La encefalopatía aguda necrotizante (EAN) es una entidad muy poco frecuente, con compromiso neurológico importante, en la cual los hallazgos radiológicos de lesiones en sistema nervioso central necróticas, simétricas y multifocales son esenciales para diagnosticarla. Se asocia a una respuesta inmune exagerada. Se reporta el caso de una niña de 1 año y 3 meses, previamente sana y con un deterioro neurológico súbito posterior a un cuadro febril de un día y convulsiones, con necesidad de reanimación y ventilación. La neuroimagen demostró las lesiones características de EAN y se manejó con tratamiento inmunomodulador así como antibiótico y antiviral. Se aisló únicamente un adenovirus y rinovirus en muestra respiratoria. La paciente sobrevivió con morbilidad importante como secuelas neurológicas, traqueostomía y gastrostomía. Este es el primer de EAN caso publicado en Costa Rica.

**Descriptor:** encefalopatía aguda febril, trastorno neurológico, convulsiones


### Abstract

Acute necrotizing encephalopathy (ANE) is a rare and serious entity, with significant neurological involvement, in which the radiological findings of symmetric and multifocal necrotizing lesions in central nervous system are characteristic. It is an immune-mediated disease with incompletely recognized pathogenesis. We present the case of a 1 year old child, previously healthy, that presented with acute neurological deterioration after a day of fever and seizures. She required reanimation and ventilation. Typical findings of ANE were found in neuroimaging and she was treated with immunomodulating therapy, antibiotics and antivirals. Only rhinovirus and adenovirus were isolated in respiratory sample. The patient survived with significant neurological sequelae. This is the first case of ANE published in Costa Rica.


**Keywords:** acute febrile encephalopathy, nervous system diseases, seizures

#### Afiliación Institucional:

<sup>1</sup>Caja Costarricense de Seguro Social, Hospital Nacional de Niños, San José, Costa Rica

 0000-0001-5451-1963

<sup>2</sup>Caja Costarricense de Seguro Social, Hospital Nacional de Niños, San José, Costa Rica

 0000-0002-7251-1278

#### Abreviaturas:

CCSS, Caja Costarricense del Seguro Social; EAN, encefalopatía aguda necrotizante; LCR, Líquido cefalorraquídeo, EM: servicio de emergencias, IGIV: inmunoglobulina intravenosa

**Declaración de conflicto de interés:** no existen conflictos de interés

✉ camila.tautivar@gmail.com



Esta obra está bajo una licencia internacional: Creative Commons Atribución-NoComercial-CompartirIgual 4.0.

**Fecha recibido:** 09 de febrero 2021

**Fecha aprobado:** 16 de setiembre, 2021

La encefalopatía aguda necrotizante es un diagnóstico poco frecuente, del cual se desconoce la prevalencia de la misma, y que se basa principalmente en hallazgos radiológicos característicos.<sup>1</sup> Inicialmente se consideró que presentaba una predilección geográfica por el continente asiático, sin embargo, ya se ha descrito una distribución global. Asocia una alta morbilidad, en especial un pronóstico neurológico reservado, y una mortalidad de hasta un 30%.<sup>3,5</sup> Presentamos el caso de una paciente de 1 año y 3 meses, previamente sana, que posterior a un día de irritabilidad, síntomas respiratorios y fiebre, inicia con crisis convulsivas, deterioro neurológico súbito y encefalopatía severa. Se realiza el diagnóstico con ayuda de las características radiológicas descritas para esta entidad. A nivel mundial se reportan pocos casos y en Costa Rica es el primer caso que se publica.

### Presentación del caso:

Se trata de una paciente de 1 año y 3 meses, sin patologías conocidas, con historia de una primera consulta en clínica periférica por un día de

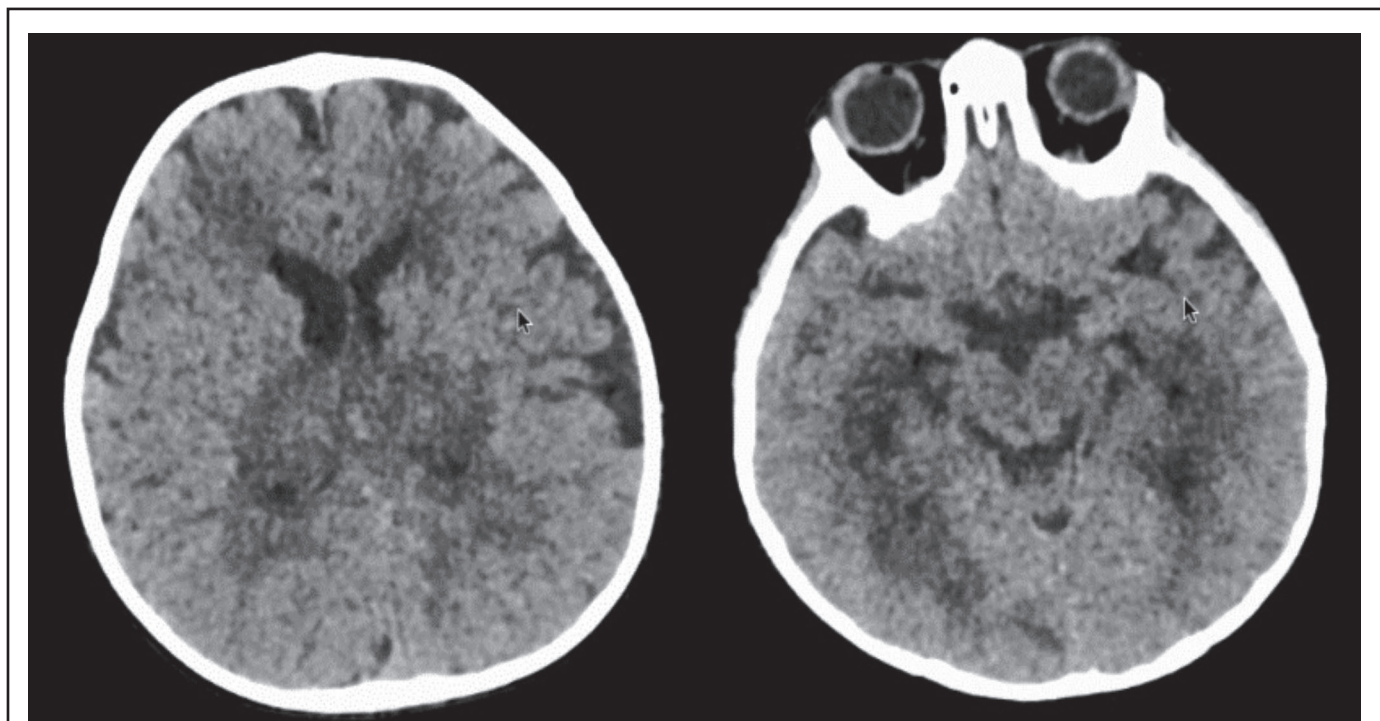
irritabilidad, fiebre y tos seca que es manejada como una faringoamigdalitis aguda con antibiótico oral. Reconsulta menos de 12 horas después por crisis convulsiva tónico-clónica generalizada, y que, al no recuperar su estado neurológico basal, es trasladada al servicio de emergencias (SEM) de un hospital de tercer nivel de la Caja Costarricense de Seguro Social (CCSS).

A su ingreso al SEM se presenta con importante alteración de conciencia, sin respuesta al medio y pobre esfuerzo respiratorio; además de datos de estado de shock y fiebre. Inicialmente se procede a intubar a la paciente y colocar en ventilación mecánica, además de reanimar exitosamente con líquidos (solución salina a 50cc/kg), dar soporte inotrópico (norepinefrina a 0.2mcg/kg/min) e iniciar cobertura antibiótica empírica (cefotaxime a 200mg/kg/d). En los exámenes de laboratorio de ingreso presenta una lesión renal aguda prerrenal, alteración de tiempos de coagulación, leve elevación de transaminasas y elevación de marcadores inflamatorios; además se documenta una muestra respiratoria positiva por *rhinovirus* y *adenovirus*. (ver cuadro 1).

Cuadro 1. Resultado de laboratorios clínicos al ingreso		
	Resultado	Rango normalidad
Nitrógeno uréico	41.6 mg/dL	5-18 mg/dL
Creatinina	0.88 mg/dL	0.3-0.7 mg/dL
Sodio	142 mmol/L	138-145 mmol/L
Potasio	3.3 mmol/L	3.4-4.7 mmol/L
Aspartato aminotransferasa	112 U/L	8-20 U/L
Alanino aminotransferasa	59 U/L	7-35 U/L
Hemoglobina	12.7 g/dL	-
Hematocrito	38.3 %	-
Leucocitos	7.560 /uL	-
Plaquetas	292.000 /uL	-
Tiempo de protrombina	18.7 seg	11-17 seg
Porcentaje de actividad TP	59%	70-100%
INR	1.34	0.8-1.2
Tiempo de tromboplastina parcial	30.1 seg	31-43 seg

Durante observación paciente presenta nuevas crisis convulsivas y se mantiene encefalopática, por lo que se realiza una tomografía axial computarizada de cerebro. En la neuroimagen se observan lesiones hipodensas simétricas, en ambos tálamos, tallo cerebral, pedúnculos cerebrales, mesencéfalo, hemisferios

cerebelosos y sustancia blanca periventricular (ver figura 1). Además, se obtiene un líquido cefalorraquídeo (LCR) que muestra hiperproteíorraquia, sin pleocitosis ni hipoglucorraquia (ver cuadro 2). Por persistencia de alteración de conciencia, ante sospecha de infección viral, se añade al tratamiento aciclovir (30mg/kg/d).



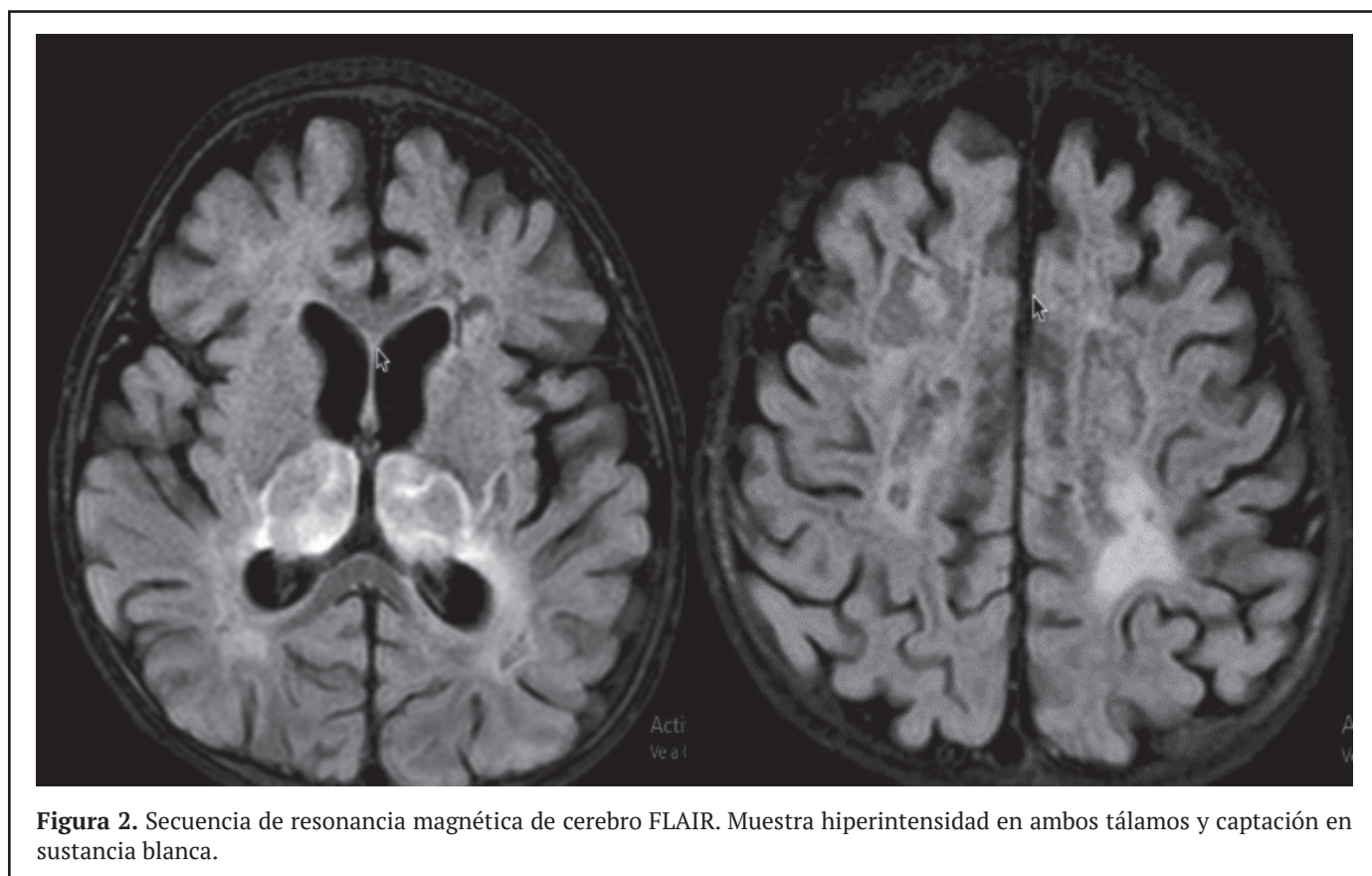
**Figura 1.** Tomografía axial computarizada de cerebro. Se observa lesiones hipodensas simétricas, en ambos tálamos, tallo cerebral y sustancia blanca periventricular.

**Cuadro 2. Resultados de líquido cefalorraquídeo al ingreso**

	Resultado	Rango normalidad
Albúmina	100 mg/dL	0-45 mg/dL
Glucosa	81 mg/dL	60-80 mg/dL
Microproteínas	156 mg/dL	15-45 mg/dL
Eritrocitos	10 mm <sup>3</sup>	-
Leucocitos	10 mm <sup>3</sup>	-
Cultivo bacteriano	Negativo	-
Film-array biofire	No detecta virus	-

En el día 2 de internamiento es valorada por un especialista en neurología quien ante la evolución clínica y los hallazgos de imagen de la paciente establece el diagnóstico de encefalitis aguda necrotizante (EAN) e inicia tratamiento inmunomodulador con inmunoglobulina intravenosa (IGIV) (2g/kg/d) Se traslada a la unidad de cuidados intensivos donde persiste con alteración neurológica y, ante criterios de severidad para EAN, se añade metilprednisolona en día 3 de hospitalización. Paciente presenta mejoría relativa de su estado neurológico con mayor respuesta al estímulo, pero persiste con hipotonía axial e hipertono de extremidades y se traslada a salón general de pediatría.

Durante internamiento, presenta nuevas crisis convulsivas con un electroencefalograma compatible con actividad epiléptica, por lo que se agrega valproato de sodio. Debido a ventilación prolongada en el día 10 amerita traqueostomía. Por otro lado, por secuelas neurológicas y datos de disfunción deglutoria se realiza gastrostomía quirúrgica y se inicia fisioterapia y se agrega al tratamiento bromocriptina. En el día 21 de internamiento se realiza resonancia magnética nuclear que documenta pérdida de volumen difuso y lesiones en sustancia blanca subcortical frontal, parietal y temporal bilateral; además de lesiones captantes de contraste en núcleos dentados del cerebelo, tegmento del puente, mesencéfalo y prácticamente la totalidad de ambos tálamos.



**Figura 2.** Secuencia de resonancia magnética de cerebro FLAIR. Muestra hiperintensidad en ambos tálamos y captación en sustancia blanca.

Completa en total 7 días de cefotaxime y 14 días de aciclovir, sin aislar en ningún momento microorganismo bacteriano y sin aislar germen en LCR. Además de 5 días de gammaglobulina con metilprednisolona. Se egresa estable en el día 35 de internamiento luego de abordaje multidisciplinario por pediatría, nutrición, fisiatría, fisioterapia, cirugía general, neumología, neurodesarrollo y neurología.

## Discusión

La encefalitis aguda necrotizante fue inicialmente descrita por el Dr. Mizuguchi y su equipo en 1995 como una entidad clínica donde se observan lesiones necróticas multifocales simétricas cerebrales en población pediátrica, donde lo más característico son los hallazgos de neuroimagen.<sup>1</sup> Es un diagnóstico poco frecuente, lo cual dificulta su

identificación. En el caso de nuestra paciente la persistencia de encefalopatía severa ameritó una evaluación más exhaustiva y valoración por especialistas que resultó en el diagnóstico.

La EAN se describe principalmente en población pediátrica, más entre los 6 y 18 meses, grupo etario al que pertenece nuestra paciente. Usualmente se presenta con un pródromo de pocos días de síntomas inespecíficos con posterior disfunción cerebral, convulsiones y alteración de conciencia con rápida instauración de coma;<sup>1</sup>; similar a lo observado en nuestro caso. Dentro de los hallazgos de laboratorio se observan alteraciones en distintos sistemas de las cuales, compatibles con lo reportado, la paciente presentaba elevación de marcadores inflamatorios, prolongación de tiempos de coagulación, elevación de transaminasas y un LCR con hiperproteínoorraquia y sin pleocitosis.<sup>1,3</sup>

A la fecha se desconoce con exactitud la fisiopatología de esta entidad, pero se propone que existen factores de susceptibilidad individual asociados con factores ambientales.<sup>3,9</sup> Ha sido principalmente relacionada al virus de la influenza y el virus herpes 6.<sup>8</sup> Estos pacientes presentan una respuesta inmune exagerada ante infecciones virales con elevación de citoquinas proinflamatorias que resultan en disfunción multiorgánica.<sup>3,9</sup> La lesión cerebral se da secundaria a destrucción de la barrera hemato-encefálica con aumento de permeabilidad vascular, edema cerebral, hemorragia y necrosis.<sup>3</sup>

En el caso de nuestra paciente se aislaron 2 agentes virales en muestra respiratoria, *rhinovirus* y *adenovirus*, que pudieron ser la causa desencadenante de este proceso. No se aislaron microorganismos a nivel de LCR, lo cual es compatible con lo reportado en la bibliografía y que respalda la propuesta de que no es una patología infecciosa directa de SNC.<sup>1,3,5,9</sup> Sakrani et al. reportan también un caso de EAN relacionado con *adenovirus*, sin embargo, no se encuentran en la bibliografía casos relacionados con *rhinovirus*.<sup>4</sup>

La topografía de las lesiones a nivel cerebral es muy similar en todos los pacientes con EAN e incluyen tálamo; típicamente bilateral, tallo cerebral, sustancia blanca y cerebelo.<sup>5</sup> Nuestra paciente presentaba lesiones simétricas y que involucraban estas estructuras y fueron determinantes para realizar el diagnóstico e iniciar el tratamiento. Sin embargo, también presentaba lesiones a nivel cortical en zonas de irrigación marginal, no usualmente

descritas en esta patología, probablemente relacionadas al estado de hipoperfusión en el que se recibe a la paciente.

En el 2015 Yamamoto et al., proponen una escala de severidad para EAN donde se establecen 5 criterios y se les asigna un puntaje: estado de shock al ingreso (3 puntos), más de 48 meses (2 puntos), lesiones de tallo cerebral (2 puntos), plaquetopenia menor a 100.000/uL (1 punto) e hiperproteínoorraquia mayor a 60mg/dL (1 punto). El riesgo se divide en bajo (0-1 punto), medio (2-4 puntos) o alto (5-9 puntos).<sup>2</sup> En nuestro caso, la paciente clasifica como riesgo alto, lo que en el estudio de Lim et al. se identificó como un factor importante para presentar secuelas neurológicas posteriores.<sup>10</sup>

Dentro de la bibliografía no existe un consenso sobre un tratamiento estandarizado para estos pacientes; su dosis ni duración.<sup>3,5</sup> Se ha propuesto, de acuerdo a la fisiopatología, el uso de inmunomoduladores como los esteroides, inmunoglobulina o plasmáferesis y se ha observado respuesta favorable con ellos.<sup>3</sup> Además, se ha descrito en reportes de caso la hipotermia terapéutica como una opción, considerando su uso para disminuir el edema cerebral.<sup>11</sup> Nuestra paciente fue inicialmente tratada con inmunoglobulina intravenosa que se inicia en las primeras 24 horas desde su ingreso y, además, al ser clasificada de alto riesgo, se agrega al tratamiento esteroides sistémicos con lo cual mejora su condición neurológica.

En la bibliografía se describe que, a pesar del tratamiento, estos pacientes usualmente tienen un pobre pronóstico y una mortalidad del 30%.<sup>3</sup> En este caso, si bien la paciente sobrevivió, presentó secuelas neurológicas significativas, que se encuentran dentro de lo esperable de acuerdo a lo descrito para estos casos.<sup>10</sup> Además, aparte de la severidad de su presentación inicial y el daño causado por la reacción inflamatoria exagerada, se suma como posible contribuyente a empeoramiento de las lesiones el estado de hipoperfusión en el cual es abordada inicialmente.

La paciente logra egresarse a su hogar y continúa en seguimiento por diversas especialidades del centro médico.

Las características y evolución clínica, pero principalmente los hallazgos en la TAC fueron determinantes para realizar el diagnóstico de EAN e iniciar tratamiento. En la bibliografía consultada

no se reportan frecuentemente casos asociados *adenovirus* y no se encuentran reportes por *rhinovirus*, sí detectados en nuestra paciente. Ante la falta de un consenso sobre el tratamiento de la EAN, se brindó terapia inmunomoduladora con mejoría del estado neurológico de la paciente, pero con secuelas importantes.

---

### Referencias

---

1. Mizuguchi M, Abe J, Mikkaichi K, Noma S, Yoshida K, Yamanaka T, et al. Acute necrotising encephalopathy of childhood: a new syndrome presenting with multifocal, symmetric brain lesions. *J Neurol Neurosurg Psychiatry Res.* 1995;58(5):555.
2. Yamamoto, H, Okumura, A, Natsume J, Kojima S, Mizuguchi M. A severity score for acute necrotizing encephalopathy. *Brain Dev.* 2005;37(3):322-327.
3. Wu X, Wu W, Pan W, Wu L, Liu K, Zhang H. Acute Necrotizing Encephalopathy: An Underrecognized Clinicoradiologic Disorder. *Mediators Inflamm.* 2015;(1):1-10.
4. Sakrani N, Almazrouei S, Mohan S, Ramsi, M. Adenovirus as a rare cause of acute necrotising encephalitis. *BMJ Case Reports.* 2019; 12. [posted 2019 Dec; cited 2021 Sep]: [3p.]. Available from: <http://dx.doi.org/10.1136/bcr-2019-232338>
5. Bergamino L, Capra V, Biancheri R, Rossi A, Tacchella A, Ambrosini L, et al. Immunomodulatory therapy in recurrent acute necrotizing encephalopathy ANE1: Is it useful? *Brain Dev.* 2012;34(5): 384-391.
6. Kansagra, S, Gallentine W. Cytokine Storm of Acute Necrotizing Encephalopathy. *J Pediatr Neurol.* 2011;45(6): 400-402.
7. Okumura A, Mizuguchi M, Kidokoro H, Tanaka M, Abe S, Hosoya M, et al. Outcome of acute necrotizing encephalopathy in relation to treatment with corticosteroids and gammaglobulin. *Brain Dev.* 2009;31(3): 221-227.
8. Suga K, Mori K. Fatal Acute Necrotizing Encephalopathy: Clinical Presentation and Imaging Findings. *J Pediatr Neurol.* 2015;53(1): 93-94.
9. Okumura A, Abe S, Kidokoro H, Mizuguchi M. Acute necrotizing encephalopathy: A comparison between influenza and non-influenza cases. *J Microbiol Immunol Infect.* 2009; 53(5): 277-280.
10. Lim H, Ho V, Lim T, Thomas T, Chan D. Serial outcomes in acute necrotising encephalopathy of childhood: A medium and long term study. *Brain Dev.* 2016;38(10): 928-936.
11. Vargas W, Merchant S, Solomon G. Favorable Outcomes in Acute Necrotizing Encephalopathy in a Child Treated with Hypothermia. *J Pediatr.* 2012; 46(6): 387-389