

## Caso clínico: Paciente doble heterocigoto para Hemoglobina New York (HB Kaohsiung) y Alfa Talasemia ( $-\alpha 3.7/\alpha\alpha$ )

(Double heterozygous patient for New York Hemoglobin (HB Kaohsiung) and Alpha Thalassemia ( $-\alpha 3.7/\alpha\alpha$ ))

Vivian Pérez-Rodríguez<sup>1</sup>, Danny Alvarado-Romero<sup>2</sup>, Walter Cartín-Sánchez<sup>3</sup>

### Resumen

Se reporta el caso de una paciente adulta, asintomática, sin historial familiar de anemia o enfermedades crónicas, atendida en el Laboratorio Clínico del Área de Salud de Aserrí que acude a control salud por seguimiento a tratamiento de anemia. Se revisa el histórico del expediente médico del *propositus*, donde se evidencia que el VCM por debajo del límite de referencia normal, hace incurrir al médico tratante en el error de asociar microcitosis con anemia ferropiva.

Sin embargo, el Laboratorio Clínico de Aserrí cuenta con un algoritmo de donde se deriva que los índices y la morfología obtenidos en este hemograma son sugestivos de Talasemia, por lo que se envía la muestra al Laboratorio de Estudios Especializados e Investigación del Hospital Nacional de Niños *Dr. Carlos Sáenz Herrera* para realizar una electroforesis de hemoglobina. En este análisis se detecta una variante de hemoglobina.

A nuestro buen saber, no se ha descrito anteriormente un caso de doble heterocigota como el aquí mencionado, por lo que se reporta el primer caso en Costa Rica de un doble heterocigota hemoglobina New York/-3.7 Alfa Talasemia.

**Descriptor:** Hemoglobina New York, hemoglobina Kaohsiung, alfa talasemia, índices hematimétricos, anemia.

### Abstract

An asymptomatic adult female, with no previous family history of anemia or chronic diseases, goes to consultation at Aserrí's Clinic for anemia follow up. A history review of the medical record shows that MCV is below the lower reference range. This MCV value induces the physician to treat the patient for iron deficiency anemia. Using the algorithm of the Clinical Laboratory in Aserrí, such erythrocytic indices are suggestive of Thalassemia. For these reason a blood sample is sent for hemoglobin electrophoresis and molecular analysis at the specialized hematology laboratory at the National Children's Hospital. A variant hemoglobin is detected. To our knowledge, this is the first case of compound heterozygous for Hemoglobin New York/-3.7 Alfa Thalassemia in Costa Rica.

**Keywords:** hemoglobin New York, hemoglobin Kaohsiung, alpha thalassemia, red cells indices, anemia.

**Fecha recibido:** 15 de octubre 2020

**Fecha aprobado:** 24 de marzo 2021

**Afiliación de los autores:** <sup>1</sup>Caja Costarricense de Seguro Social, CCSS, Laboratorio Clínico Área de Salud de Aserrí. <sup>2</sup>Caja Costarricense del Seguro Social, CCSS, Hospital Nacional de Niños *Dr. Carlos Sáenz Herrera*, Laboratorio de Tamizaje Neonatal y Alto Riesgo. <sup>3</sup>Caja Costarricense del Seguro Social, CCSS, Hospital Nacional de Niños *Dr. Carlos Sáenz Herrera*, Laboratorio de Estudios Especializados e Investigación.  
✉ veperezr@ccss.sa.cr



Esta obra está bajo una licencia internacional: Creative Commons Atribución-NoComercial-CompartirIgual 4.0.

Las hemoglobinopatías son comunes en el trópico, siendo particularmente frecuente los portadores heterocigotos de Hemoglobina S (HbS) y las alfa talasemias. Las alfa talasemias son enfermedades con patrón hereditario autosómico recesivo, caracterizadas por cursar con anemias microcíticas hipocrómicas de variable intensidad.<sup>1,2</sup>

La hemoglobina New York (HbNY) o hemoglobina Kaohsiung es una variante de hemoglobina que ocurre por la mutación en el aminoácido 114 en la cadena de Beta globina, modificando una valina por un ácido glutámico, y fue Identificada por primera vez en 1967 en una familia de ascendencia China.<sup>3</sup>

Los individuos heterocigotos para hemoglobina New York son clínicamente normales sin alteración hematológica.<sup>4,5</sup> Sin embargo, se han descrito complicaciones severas en doble heterocigotos para HbNY y Hemoglobina S (HbS), la cual se ha descrito como una forma grave de enfermedad drepanocítica y se encuentra asociado a complicaciones como retinopatía, e infarto de bazo.<sup>6</sup>

Si se hereda la hemoglobina New York junto con una delección de 3 genes alfa, podría provocar una enfermedad severa por Hb H. Para su correcto diagnóstico, es importante contar con al menos dos metodologías diferentes para la detección de variantes de hemoglobina, ya que si se utiliza un solo método como la cromatografía líquida a alta presión (HPLC por sus siglas en inglés) la variante Hb NY podría pasar desapercibida,<sup>7</sup> ya que corre en la misma posición que la hemoglobina A normal. En este caso particular, al ser la muestra procesada por el método de electroforesis capilar, se pudo detectar claramente un pico electroforético en la posición donde normalmente corre la Hb NY.

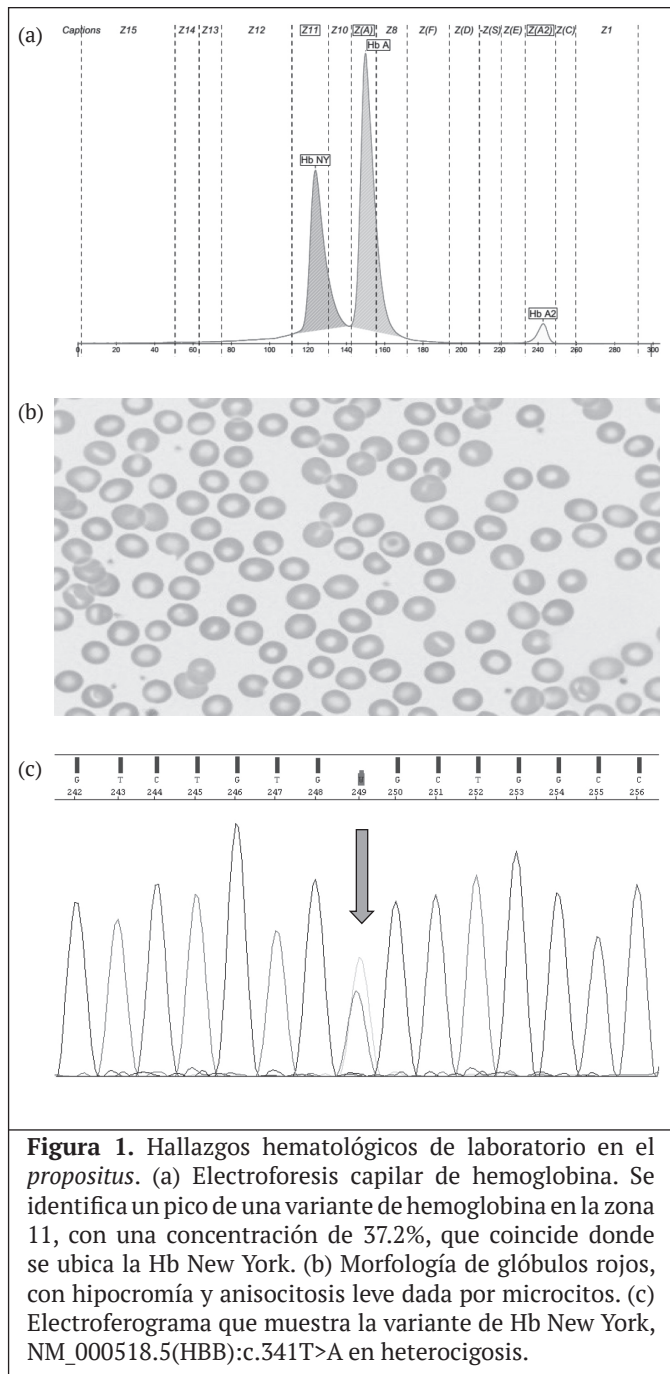
En Costa Rica, aun cuando ya se han descrito anteriormente pacientes con Hb NY;<sup>8,9</sup> la alta prevalencia de portadores para HbS y Talasemia hacen que el hallazgo de un doble heterocigoto de hemoglobina NY/ -3,7 Alfa Talasemia, en el Área de Salud de Aserrí sea relevante y amerita seguimiento, con el fin de brindarle al paciente una correcta interpretación de sus índices hematimétricos y un asesoramiento genético oportuno.

**Presentación del caso**

Mujer de 40 años de edad, de etnia blanca, con ascendientes guanacastecos, asintomática, sin historial familiar de anemia ni de enfermedades crónicas, la

cuál se presenta al Laboratorio Clínico de Aserrí para un control de rutina por seguimiento de anemia. Los índices de serie roja del hemograma tales como la hemoglobina (Hb), el Volúmen Corpuscular Medio (VCM) y la Hemoglobina Corpuscular Media (HCM) no son los esperables para el cómputo de Glóbulos Rojos obtenido, lo cual es compatible con una talasemia (Cuadro 1). Los cálculos de leucocitos y plaquetas se encuentran dentro del rango de referencia. Al revisar el histórico del expediente médico del paciente, se evidencia que los índices hematimétricos hacen incurrir al médico tratante a dar seguimiento por anemia ferropriva. Sin embargo, al utilizar el algoritmo diagnóstico del Laboratorio Clínico, dichos valores en conjunto con la morfología de glóbulos rojos (Figura 1b), hacen sospechar de un síndrome talasémico por lo que se refiere una muestra de sangre periférica al Laboratorio de Estudios Especializados e Investigación (LEEI) del Hospital Nacional de Niños (HNN) *Dr. Carlos Sáenz Herrera*, para su estudio mediante una electroforesis de hemoglobina.

Cuadro 1. Parámetros hematológicos y genotípicos del propositus		
Parámetro	Resultado	Rango de referencia
Glóbulos rojos (x 10 <sup>6</sup> /uL)	6.4	4.0 – 5.5 x 10 <sup>6</sup> /uL
Hb (g/dL)	12.9	> 12 g/dL
Hematocrito (%)	40.3	37-47 %
HCM (pg)	20.0	> 28
VCM (fL)	63.0	80 – 98 fL
CHCM (g/dL)	32.0	< 37 g/dL
RDW-cv (%)	20.0	< 16%
Hb A (%)	59.6	95 – 98%
Hb A <sub>2</sub> (%)	3.2	< 3.5%
Hb F (%)	0	< 2%
Hb NY (%)	37.2	0 %
α Genotipo	α <sup>-3.7</sup> α / α α	α α / α α
β genotipo	β <sup>New York</sup> / β <sup>A</sup>	β <sup>A</sup> / β <sup>A</sup>
Valores obtenidos para los índices de serie roja: Hemoglobina (Hb), Hemoglobina Corpuscular Media (HCM), Volúmen Corpuscular Medio (VCM). Los valores obtenidos en la electroforesis de hemoglobina (HbA, HbA <sub>2</sub> y Hb F) y Hb New York (Hb NY). El análisis molecular del gen de las cadenas de Alfa globina (HBA) confirma la presencia de una talasemia -3.7 Kb; y el análisis del gen de la Beta Globina (HBB) la presencia de Hb New York.		



**Figura 1.** Hallazgos hematológicos de laboratorio en el *propositus*. (a) Electroforesis capilar de hemoglobina. Se identifica un pico de una variante de hemoglobina en la zona 11, con una concentración de 37.2%, que coincide donde se ubica la Hb New York. (b) Morfología de glóbulos rojos, con hipocromía y anisocitosis leve dada por microcitosis. (c) Electroferograma que muestra la variante de Hb New York, NM\_000518.5(HBB):c.341T>A en heterocigosis.

Se realiza electroforesis de hemoglobina por electroforesis capilar (*Capillarys 2; Sebia, París, Francia; software versión 6.2*). El valor normal obtenido para la HbA2 descarta la presencia de Beta Talasemia, y el valor obtenido para la hemoglobina fetal (HbF) descarta la presencia de una Delta Beta talasemia. Pero la presencia de un pico anormal de hemoglobina en concentración de 37.2% en la zona 11, sugiere la presencia de una variante de hemoglobina conocida como Hemoglobina New York (Figura 1a). Es de notar que la concentración de la HbNY es inferior a

lo que se observa en pacientes heterocigotos, pero en concentraciones similares a las que se reportan en casos de dobles heterocigotos HbNY y Alfa Tal -3.7 (7).

Para el análisis molecular por Alfa Talasemia, cuya metodología consiste en la identificación de 21 de las mutaciones / deleciones más frecuentes del gen  $\alpha$ -globinabasado en amplificación por PCR e hibridación inversa (*ViennaLab labor-diagnostika GmbH, Vienna, Austria*); se extrajo ADN genómico de los leucocitos de sangre periférica del *propositus* y sus progenitores. Mediante PCR e hibridación inversa se identificó la mutación -3,7 heterocigota.

El Laboratorio Nacional de Tamizaje Neonatal y Alto Riesgo realizó la amplificación de las regiones codificantes con cebadores específicos para el gen *HBB* y posteriormente secuenció mediante electroforesis capilar (Secuenciación de Sanger, AB3500 de Thermo Fisher Scientific) empleando los reactivos BigDye® Terminator v3.1 (Thermo Fisher Scientific). El análisis de secuenciación detectó la variante NM\_000518.5(*HBB*):c.341T>A, la cual cambia el sentido del aminoácido, donde la valina en posición 114 es sustituida por ácido glutámico (GTG>GAG, p.(Val114Glu)); y se considera patogénica causante del fenotipo de hemoglobina New York o Kaohsiung. (Figura 1c).

## Discusión

La Hb New York es muy común en el sur de China,<sup>8</sup> y es la variante de hemoglobina más frecuente después de la Hb E, seguida de la Hb Q Tailandia en tercer lugar, por lo que su detección en Asia es común, no así en nuestro país.<sup>9</sup> Los genotipos heterocigotos para hemoglobina New York son asintomáticos sin alteración hematológica,<sup>9</sup> pero en asociación con otras hemoglobinopatías como alfa o beta talasemias o la hemoglobina S, el individuo manifiesta cuadros más severos.<sup>6</sup> La identificación de estas variantes representan un hallazgo importante que permite darle al clínico una interpretación correcta de los índices hematimétricos, para ofrecerle al paciente un adecuado seguimiento clínico, consejería genética y que conozca las posibles implicaciones de su descendencia.

En el caso de nuestra paciente, no se registra en su historial familiar anemia ni enfermedades crónicas. La paciente estaba recibiendo seguimiento por anemia ferropiva la cual no respondía al tratamiento.

De aquí la importancia de aplicar un algoritmo diagnóstico que permita la correcta interpretación de los todos los índices hematimétricos y morfología de glóbulos rojos que permitió identificar una doble heterocigosis por alfa talasemia y Hb NY como causa de anemia microcítica la cual no respondía al tratamiento.

En nuestro país son muy pocos los casos reportados de heterocigotos para Hb NY, y en el análisis de publicaciones nacionales no encontramos registros de ningún caso previo de doble heterocigoto para Hb NY y Alfa Talasemia -3.7 kd, siendo este el primer caso descrito en la literatura científica costarricense. Por las implicaciones clínicas antes descritas, el consejo genético resulta prioritario, y así se le hizo ver a la paciente.

**Agradecimiento:** a la asistente diplomado Keren Vanegas García, del Laboratorio Clínico del Área de Salud de Aserrí por sus aportes en el procesamiento técnico de la muestra.

## Referencias

1. Flint J, Harding R, Boyce A, JB Clegg. The population genetics of the haemoglobinopathies. *Baillieres Clin Haematol.* 1998; 11: 1-51
2. Piel F, Weatherall D. The alfa-thalasemias. *NEJM.* 2014; 371: 1908-1916.
3. Ranny H, Jacobs A, Nagel R. Haemoglobin New York. *Nature.* 1967; 213: 876-879
4. Panyasai S, Pornprasert S. Detection of Hemoglobin New York [b113 (G15) Val-Glu, GTG>GAG] in a Thai Woman by Capillary Electrophoresis. *Indian J Hematol Blood Transfus.* 2016; 32:514-516
5. Chaibunruang A, Singha K, Srivorakun H, Fucharoen G, Fucharoen S. Molecular Characteristics of Hb New York [b113(G15) Val-Glu, HBB: c.341T>A] in Thailand. *Hemoglobin.* 2018; 42:1-5
6. McFarlane A, Warkentin TE, Cartin W. A novel sickling hemoglobinopathy. *NEJM.* 2011; 365:1548-1549
7. Dong-Zhi L. Hemoglobin New York is not a matter in prenatal screening and diagnosis for  $\beta$ -thalassemia. *Ped Hematol Oncol.* 2008; 25:769-771
8. Saenz GF, Elizondo J, Arroyo G. Two cases of hemoglobin New York in Costa Rica. *Hemoglobin.* 1980; 4: 101-105
9. Sáenz-Renaud GF. Hemoglobinas anormales. *Acta méd. Costarric.* 2005; 47:173-179

### Fe de erratas:

Corrección de figuras #2 y 3 del artículo “Afectación familiar de la enfermedad de Hansen en Costa Rica”, de los autores: Ana Rivera-Chavarría, Germana Sánchez-Hernández y Azalea Espinosa-Aguirre. *Acta med costarric* 2021; 63: páginas 9 y 10. La forma correcta como debe aparecer se señala a continuación:

**Página 9; Figura 2:**  Fallecido afectado léase  Fallecido afectado.

**Página 10; Figura 3:**  Fallecido afectado léase  Fallecido no afectado.