

## Recomendaciones médicas para uveítis no infecciosas en adultos

### (Medical recommendations for non-infectious uveitis in adults)

Carlos León-Céspedes,<sup>1</sup> María del Rosario Espinoza-Mora,<sup>2,3</sup> Fabián Antillón-Flores,<sup>4</sup> Natalia Bolaños-Araya,<sup>5</sup> Henry Chan-Chen,<sup>6</sup> Hilda Mena-González,<sup>7</sup> Arturo Runnebaum-Jiménez,<sup>1</sup> Raquel Jiménez-Solís,<sup>1</sup> Adolfo Pacheco-Salazar,<sup>4</sup> Mónica Evans-Tinoco<sup>8</sup> y María Paz León-Bratti<sup>3,6</sup>

### Resumen

**Justificación:** las uveítis no infecciosas constituyen una importante causa de pérdida visual a nivel mundial; por su complejidad y gravedad de complicaciones requieren un abordaje temprano y multidisciplinario. En Costa Rica se desconoce hasta el momento la incidencia global de estas entidades y todavía no existe ningún consenso en cuanto a su manejo.

**Objetivos:** resumir las recomendaciones terapéuticas vigentes para uveítis no infecciosas en adultos y ofrecer una guía adaptada a la realidad costarricense.

**Métodos:** se efectuó una revisión no sistemática de bibliografía médica indexada en las plataformas *PubMed* y *Scielo*, sobre el manejo médico de las uveítis no infecciosas. De igual manera, se compararon los esquemas terapéuticos recomendados actualmente en América y Europa con el abordaje realizado en los centros hospitalarios costarricenses, para crear una guía adaptada a la realidad nacional. En la elaboración de estas recomendaciones participaron médicos especialistas de todas las clínicas multidisciplinarias especializadas en uveítis del país.

**Conclusiones:** en Costa Rica se cuenta con la mayoría de las opciones disponibles para el tratamiento de uveítis idiopáticas en el sistema público de salud. Se logró la creación de algoritmos de tratamiento para las diferentes patologías.

**Descriptor:** uveítis no infecciosa, inflamación ocular, autoinmunidad, inmunoterapia, catarata uveítica.

### Summary

**Background:** Noninfectious uveitis represents an important cause of visual loss worldwide, which in view of the severity and complexity of complications demands an early and multidisciplinary approach to therapy. In Costa Rica there is no statistical records of incidence nor consensus of management of these entities to this date.

**Objectives:** To summarize the therapeutic recommendations for non-infectious uveitis according to the scientific evidence and adapt them to the Costa Rican conditions.

**Methods:** A non-systematic review of medical literature indexed on PubMed and Scielo, concerning medical and surgical management of non-infectious uveitis was carried out. Likewise, the recommended therapeutic schemes in America and Europe were compared to the approach used in the Costa Rican hospital centers. In the elaboration of these recommendations participated physicians, specialists of all multidisciplinary clinics for uveitis of the country.

#### Afiliación de los autores:

<sup>1</sup>Servicio de Reumatología, Hospital San Juan de Dios, San José, Costa Rica. <sup>2</sup>Roche Centroamérica y Caribe, Heredia, Costa Rica. <sup>3</sup>Universidad de Costa Rica, San José, Costa Rica. <sup>4</sup>Servicio de Reumatología, Hospital Dr. Rafael Ángel Calderón Guardia, San José, Costa Rica. <sup>5</sup>Servicio de Reumatología, Hospital Maximiliano Peralta Jiménez, Cartago, Costa Rica. <sup>6</sup>Servicio de Inmunología, Hospital México. <sup>7</sup>Servicio de Oftalmología, Hospital San Juan de Dios, San José, Costa Rica. <sup>8</sup>Centro Médico Momentum, San José, Costa Rica.

**Aclaración de autoría:** los autores León-Céspedes y Espinoza-Mora contribuyeron en partes iguales a la realización del manuscrito.

✉ rosasur@gmail.com

**Conclusions:** In Costa Rica, the majority of alternatives available for the treatment of idiopathic uveitis in the public health system are available. It was possible to create therapeutic algorithms for the different diseases.

**Keywords:** not infectious uveitis, ocular inflammation, autoimmunity, immunotherapy, uveitic cataract.

**Fecha recibido:** 09 de setiembre 2019

**Fecha aprobado:** 03 de diciembre 2019

La uveítis es un conglomerado de entidades clínicas que constituye una de las principales causas de ceguera a nivel mundial y ocupa el tercer lugar en los países desarrollados.<sup>1</sup> Las uveítis se clasifican según la localización anatómica de la inflamación<sup>2</sup> y la temporalidad de la enfermedad, definidos por el Grupo de Trabajo Internacional de Normalización de la Nomenclatura de Uveítis (SUN por sus siglas en inglés).<sup>3</sup> Anatómicamente, la uveítis puede ser descrita como anterior, intermedia, posterior o panuveítis, cada una con manifestaciones características (Figura 1).<sup>4</sup>

La uveítis anterior es la forma más común, en Occidente corresponde al 90 % de los casos de atención primaria y al 50 - 60 % de los casos en centros terciarios. La uveítis intermedia es la menos frecuente (15 % de los casos). Usualmente, la etiología de estas entidades es idiopática.<sup>5</sup> En un reporte de Costa Rica, la media de edad para estos casos fue 42,6 años; la uveítis anterior correspondió al 63,8 % de los casos, con predominio del origen idiopático.<sup>6</sup>

La estandarización de SUN permitió desarrollar un sistema de clasificación anatómica en 2005, el cual se utiliza de forma frecuente en la actualidad (Cuadro 1).<sup>7</sup>

### Manifestaciones clínicas

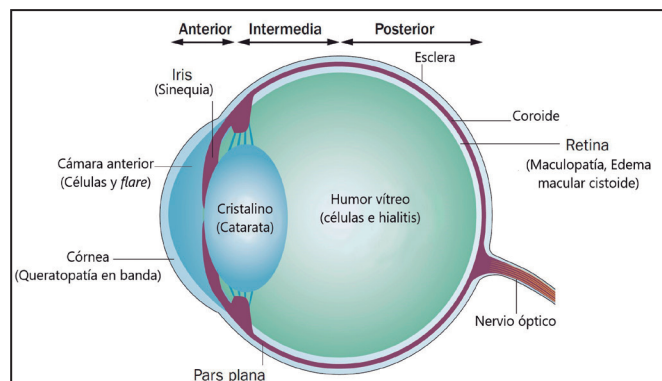
Los síntomas y signos dependen de la localización anatómica del proceso inflamatorio (Figura 1). Durante la anamnesis, es importante tomar en cuenta la presencia de dolor ocular persistente, el cual aumenta con la exposición a la luz, la

pérdida de agudeza visual, la presencia de hiperemia, hipotonía ocular, deformidad pupilar, opacidad corneal y atenuación del reflejo rojo (Cuadro 2).<sup>7-9</sup>

Las diferentes complicaciones varían su pronóstico según la posibilidad de recuperar la pérdida de agudeza visual y las opciones de intervención oftalmológica disponibles. Existen complicaciones con buen pronóstico y otras con pronóstico visual variable a pobre si la respuesta al tratamiento es parcial o refractaria. Por consiguiente, entre las complicaciones con opción de corrección visual inicial efectiva se encuentran la queratopatía en banda (cuando involucra eje visual o si hay dolor persistente), las cataratas, el glaucoma, la hipotonía, el edema macular cistoide (EMC) y la neovascularización en diferentes sitios (retiniana y coroidal). Estas dos últimas complicaciones podrían tener mal pronóstico visual cuando son refractarias a la terapia inicial. Finalmente, el desprendimiento de retina presenta posibilidades de intervención limitadas y una respuesta parcial a la terapia.<sup>10-12</sup>

### Valoración oftalmológica

La valoración inicial del paciente con sospecha de uveítis debe incluir la referencia a oftalmología para su posterior evaluación. El abordaje del especialista en oftalmología debe abarcar una revisión sistemática (Cuadro 3). Además, deben



**Figura 1. Anatómicamente, la uveítis se clasifica según el sitio de inflamación ocular. Las manifestaciones visibles en el examen oftalmológico dependen de las estructuras afectadas. Por ejemplo, son características de la uveítis anterior la presencia de células y flare en la cámara anterior y las sinequias del iris.**

Cuadro 1. Clasificación SUN de uveítis de acuerdo con la localización anatómica		
Tipo	Sitio primario	Incluye
Uveítis anterior	Cámara anterior	<ul style="list-style-type: none"> <li>• Iritis</li> <li>• Iridociclitis</li> <li>• Ciclitis anterior</li> </ul>
Uveítis intermedia	Vítreo	<ul style="list-style-type: none"> <li>• Pars planitis</li> <li>• Ciclitis posterior</li> <li>• Hialitis</li> </ul>
Uveítis posterior	Retina y coroides	<ul style="list-style-type: none"> <li>• Coroiditis focal, multifocal o difuso</li> <li>• Coriorretinitis</li> <li>• Retinocoroiditis</li> <li>• Retinitis</li> <li>• Neuroretinitis</li> </ul>
Panuveítis	Cámara anterior, vítreo, retina y coroides	

SUN: Standardization of Uveitis Nomenclature. Tomado de Jabs DA et al., 2005<sup>5</sup>

<b>Cuadro 2. Hallazgos clínicos y oftalmológicos de la uveítis, según localización anatómica</b>		
<b>Localización anatómica de la uveítis</b>	<b>Síntomas</b>	<b>Valoración oftalmológica</b>
Anterior aguda	<ul style="list-style-type: none"> <li>• Fotofobia</li> <li>• Dolor</li> <li>• Ojo rojo</li> <li>• Disminución de la agudeza visual y lagrimeo</li> </ul>	<ul style="list-style-type: none"> <li>• Hiperemia iridiana</li> <li>• Inyección ciliar</li> <li>• Miosis</li> <li>• Hipopion</li> <li>• Celularidad</li> <li>• Flare</li> <li>• Fenómeno de Tyndall</li> <li>• Precipitados retroqueráticos</li> <li>• Sinequias</li> </ul>
Intermedia	<ul style="list-style-type: none"> <li>• Pérdida visual inespecífica</li> <li>• Miodesopsias</li> <li>• Pérdida de visión central*</li> </ul>	<ul style="list-style-type: none"> <li>• Inflamación reducida en cámara anterior</li> <li>• Fondo de ojo con lesión inflamatoria focal</li> <li>• Vitreítis con copos de nieve y bancos de nieve</li> </ul>
Posterior	<ul style="list-style-type: none"> <li>• Miodesopsias</li> <li>• Disminución de la agudeza visual</li> </ul>	<ul style="list-style-type: none"> <li>• Vitreítis variable</li> <li>• Exudados focales en coroides y retina</li> <li>• Vasculitis</li> <li>• Desprendimiento retiniano exudativo</li> </ul>
<p>Miodesopsias: flotadores. Presencia de sinequias es proporcional al grado de inflamación, entidad y el retardo en diagnóstico apropiado. *Debido a edema macular cistoide crónico<sup>14</sup></p>		

<b>Cuadro 3. Resumen sistemático de pasos en la valoración oftalmológica de uveítis no infecciosas</b>	
<b>Valoración</b>	<b>Propósito</b>
1. Periodicidad	<ul style="list-style-type: none"> <li>• Clasificación aguda, crónica o recurrente</li> </ul>
2. Agudeza visual	<ul style="list-style-type: none"> <li>• Grado de afectación inicial y recuperación posterior a tratamiento</li> </ul>
3. Conjuntiva, espiesclera, esclera y pupila	<ul style="list-style-type: none"> <li>• Descartar otras causas de ojo rojo diferentes a uveítis, incluyendo la epiescleritis y escleritis.</li> </ul>
4. Examen con lámpara de hendidura	<ul style="list-style-type: none"> <li>• Clasificación de severidad según hallazgos en cámara anterior (células, flare, sinequias, depósitos queráticos)</li> <li>• Angulo de cámara anterior por riesgo de aumento de PIO</li> <li>• Cristalino para descartar cataratas</li> </ul>
5. PIO	<ul style="list-style-type: none"> <li>• La hipotonía es frecuente en uveítis.</li> <li>• La elevación de la PIO puede suceder en presentaciones más crónicas o uso persistente de corticoesteroides.</li> </ul>
6. Oftalmoscopia indirecta	<ul style="list-style-type: none"> <li>• Reflejo rojo alterado en caso de coriorretinitis en un cuadrante</li> <li>• Vítreo: buscar células inflamatorias y su distribución</li> <li>• <i>Pars plana</i>: buscar alteraciones como bolas de nieve, exudados, banda fibrogliar y revascularización.</li> <li>• Retina: detectar hemorragias, exudados, compromiso focal o multifocal, vasculitis u otros patrones asociados con virus.</li> <li>• Coroides: determinar afección focal o multifocal, presencia de granulomas, alteraciones que causan desprendimiento de retina.</li> <li>• Disco óptico: descartar edema papilar, neovascularización o infiltración.</li> <li>• Mácula: descartar EMC</li> </ul>
<p>EMC: edema macular cistoide. PIO: presión intraocular. Modificado de:<sup>92</sup></p>	

considerarse los diagnósticos diferenciales y descartar causas infecciosas de uveítis.

Dentro del espectro de uveítis no infecciosas, se recomienda utilizar la SUN y orientar el diagnóstico hacia alguna de las etiologías descritas.<sup>7</sup> Asimismo, se debe valorar la asociación con entidades sistémicas, tales como: síndrome de Vogt-Koyanagi-Harada (VKH), espondiloartropatías, artritis idiopática juvenil (AIJ), Behçet, enfermedad inflamatoria intestinal. Por otro lado, es preciso considerar la evaluación de complicaciones secundarias a la uveítis.<sup>13</sup>

### Exámenes iniciales y para diagnóstico diferencial de uveítis no infecciosas

La historia clínica y los hallazgos oftalmológicos serán determinantes para realizar un abordaje diagnóstico inicial, tomando en cuenta factores como: sexo, edad, tiempo de evolución y localización de la uveítis, así como síntomas sistémicos asociados.<sup>14</sup>

En la primera valoración se deberá solicitar: un hemograma completo, bioquímica general, pruebas de coagulación, cuantificación de proteínas totales y fraccionadas y examen general de orina. De manera adicional, se deben solicitar: velocidad de eritrosedimentación (VES) y proteína C reactiva (PCR). Conviene realizar tamizaje de infecciones latentes como parte del diagnóstico diferencial y por el tratamiento al que eventualmente se pueden someter estos pacientes: tuberculosis (radiografía de tórax, tuberculina o métodos de cuantificación de interferón gamma), lúes (*Venereal Disease Research Laboratory*, VDRL), virus de inmunodeficiencia humana (VIH), virus de hepatitis B y C, citomegalovirus y toxoplasmosis.<sup>15</sup>

De acuerdo con los hallazgos en el examen físico oftalmológico y la sospecha diagnóstica, se puede complementar el estudio con: tipificación de HLA (HLA-B27 para sospecha de espondiloartropatías, HLA-B5/51 para enfermedad de Behçet, HLA-B29 para enfermedad de *birdshot*, HLA-A1 para

sarcoidosis, HLA-A11 para oftalmia simpática y HLA-B53 para VKH).<sup>14</sup> La Figura 2 contiene un flujograma de abordaje diagnóstico de uveítis.

### Criterios de actividad, remisión y reactivación

Con base en la clasificación del grupo SUN, se han propuesto definiciones para unificar los criterios validados de actividad, remisión, duración y reactivación de acuerdo con actividad en cámara anterior. En cuanto a la duración, se describen formas limitadas (3 o menos meses de duración) y formas persistentes (más de 3 meses de duración). Según el grado de inflamación, se valora la cámara anterior respecto de presencia de células en 1 mm x 1 mm a través de la lámpara de hendidura y de acuerdo con la presencia de proteínas (*flare*). Según el número de células se describen 6 grados: grado 0 (menos de 1 célula), grado 0,5+ (de 1 a 5 células), grado 1+ (entre 6-15 células), grado 2+ (entre 16-25 células), grado 3+ (entre 26-50 células), grado 4+ (más de 50 células). Según la presencia de proteínas en la cámara anterior se clasifica en 5 grados: grado 0 (ninguna), grado 1+ (débil), grado 2+ (moderada, donde el iris y los detalles del cristalino están claros), grado 3+ (marcada, donde los detalles en el iris y el cristalino son borrosos), grado 4+ (intensa, donde hay depósitos de fibrina). Dicha estratificación en la práctica suele ser subjetiva y dependiente del observador.

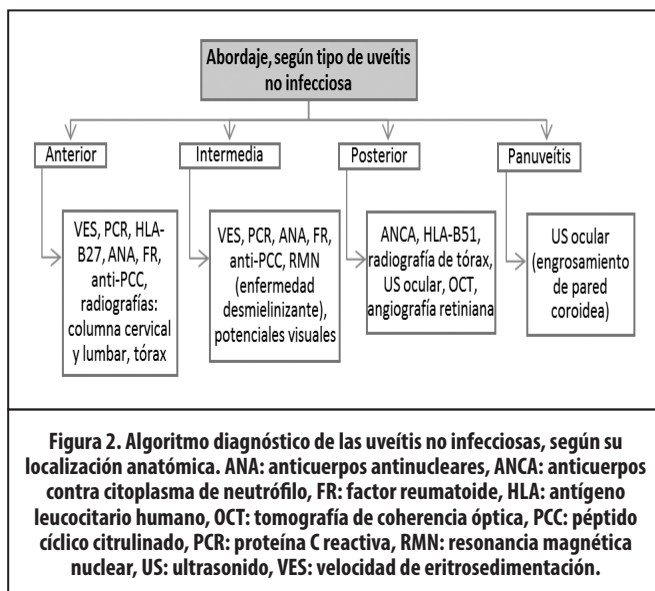
A partir de los hallazgos en cámara anterior, el grado de actividad se puede clasificar en inactiva (sin células en cámara anterior), con empeoramiento de actividad, lo que significa un aumento en 2 grados del nivel de inflamación (células en cámara anterior, turbidez vítrea) o cambio del grado 3+ al 4+, con mejoría de actividad, que confiere una disminución de 2 grados en el nivel de inflamación o descenso al grado 0 y con remisión de actividad, que consiste en inactividad de la enfermedad posterior a la suspensión del tratamiento por 3 meses o más.<sup>7</sup> El término agudo o crónico describe el curso clínico de la uveítis y no el inicio de la enfermedad, ya que este se describe como súbito o insidioso.<sup>16</sup> El curso de la enfermedad se diferencia entonces en agudo (episodio de inicio súbito con duración limitada), recurrente (nuevo episodio de actividad separado de un periodo de inactividad estando ya sin tratamiento por al menos 3 meses) y crónico (cuando aparecen recaídas a menos de 3 meses de suspendido el tratamiento).<sup>7</sup>

No existen criterios validados de actividad en cámara posterior o intermedia, pero existen esfuerzos para validar escalas que incluyan compromiso de cámara anterior, intermedia y posterior.<sup>17</sup>

### Esquema secuencial de las fases terapéuticas: de tratamiento tópico a biológico

Las uveítis no infecciosas corresponden a un grupo aproximado de unas 30 patologías (Cuadro 4), caracterizadas por inflamación intraocular.<sup>18</sup> La evolución y características clínicas son variables según la etiología de estas y de igual manera el manejo será distinto.<sup>19</sup>

Algunos pacientes con uveítis podrán manejarse únicamente con esteroides tópicos, mientras que otros



necesitarán de inmunosupresión con esteroides sistémicos. Además, un grupo significativo de pacientes requerirá terapias inmunomoduladoras, que pueden ser biológicas y no biológicas.

### Tratamiento tópico

Glucocorticoides tópicos en gotas: se utilizan en el manejo de los brotes agudos de uveítis anterior. Se emplean preparados de acetato de prednisolona al 1 %, dexametasona, betametasona y fluorometalona. La dosificación irá en relación con la severidad y el tiempo durante el que se mantiene en contacto con la superficie ocular y la penetración en la córnea de cada fármaco. En este caso, ningún fármaco ha demostrado ser superior a otro.<sup>20</sup>

Agentes midriáticos/ciclopléjicos: ampliamente utilizados para manejo de síntomas y con la intención de prevenir la aparición de sinequias. No hay estudios que comparen eficacia entre los disponibles (atropina, ciclopléjico, tropicamida, fenilefrina), y tampoco existen datos que apoyen su eficacia con grados de evidencia alta.<sup>20</sup>

Inyecciones perioculares: se han utilizado en uveítis intermedias y ocasionalmente para uveítis posteriores, uveítis anterior grave y uveítis anterior crónica. La duración del efecto es variable y ocasionalmente requiere reinyección, en cada episodio de actividad entre inyecciones hay un riesgo de daño residual y con cada aplicación aumenta el daño acumulado derivado de su uso.<sup>18</sup>

Implante intravítreo: se ha demostrado la eficacia de los implantes a 54 meses en comparación con glucocorticoides sistémicos en uveítis posteriores, intermedias y panuveítis.<sup>21</sup> Sin embargo, estudios a 7 años sugieren inferioridad al compararlos con glucocorticoides sistémicos.<sup>22,23</sup> En Costa Rica no existe aún este tipo de terapia.

### Glucocorticoides sistémicos

Se utilizan para el control de la inflamación severa o que ha sido refractaria a glucocorticoides tópicos. En consideración a la severidad de la enfermedad en casos de uveítis intermedias, uveítis posteriores, panuveítis o la presencia de síntomas sistémicos asociados se pueden iniciar pulsos de glucocorticoides seguidos por dosis orales altas (hasta 1mg/kg/día de prednisona o su equivalente con dosis máxima de 60 mg/día por 1 mes).<sup>18</sup> Se recomienda hacer un descenso de la dosis esteroideal según la respuesta clínica con la intención de suspender el tratamiento o llevarlo a dosis de 5-7,5 mg/día de prednisona oral o su equivalente en un periodo de aproximadamente 3 meses.<sup>14</sup>

### Inmunomoduladores de síntesis química

En pacientes que presenten uveítis con evolución severa o tengan pobre respuesta o mala tolerancia a esteroides, se deben utilizar inmunomoduladores como parte del tratamiento antiinflamatorio, los cuales en términos generales han demostrado ser efectivos.<sup>16</sup> Entre las distintas terapias inmunomoduladoras no biológicas o también llamadas terapias convencionales para el manejo de uveítis no infecciosas, se encuentran tres grupos de fármacos: los antimetabolitos, como el metotrexate, la azatioprina y el micofenolato de mofetilo; los inhibidores de calcineurina, como la ciclosporina A y el tacrolimus, y los agentes alquilantes como la ciclofosfamida (Cuadro 5).

Metotrexate: si bien no se cuenta con estudios aleatorizados, sí se ha demostrado su eficacia a través de series de casos y estudios de revisión, principalmente. Se puede utilizar tanto por vía oral como parenteral, la dosis recomendada va desde 7,5 hasta 25 mg por semana, aunque las dosis más frecuentemente utilizadas van desde 15 a 25 mg por

**Cuadro 4. Etiologías no infecciosas de uveítis**

Clase anatómica	Enfermedad sistémica	Enfermedad no sistémica
Anterior	<ul style="list-style-type: none"> <li>• Uveítis asociada a espondilitis/HLA-B27</li> <li>• Uveítis asociada a artritis idiopática juvenil</li> <li>• Enfermedad de Behcet</li> <li>• Sarcoidosis</li> <li>• Nefritis tubulointersticial (TINU)</li> </ul>	<ul style="list-style-type: none"> <li>• Síndrome uveítico de Fuchs</li> </ul>
Intermedia	<ul style="list-style-type: none"> <li>• Uveítis asociada a esclerosis múltiple</li> <li>• Sarcoidosis</li> </ul>	<ul style="list-style-type: none"> <li>• Pars planitis</li> </ul>
Posterior	<ul style="list-style-type: none"> <li>• Sarcoidosis</li> </ul>	<ul style="list-style-type: none"> <li>• Corioretinitis de Birdshot</li> <li>• Síndrome de punto blanco evanescente múltiple</li> <li>• Panuveítis con coroiditis multifocal</li> <li>• Coroiditis interna punteada</li> <li>• Coroiditis por pénfigo</li> </ul>
Panuveítis	<ul style="list-style-type: none"> <li>• Enfermedad de Behcet</li> <li>• Enfermedad de VKH</li> </ul>	<ul style="list-style-type: none"> <li>• Oftalmia simpática</li> </ul>

TINU: *tubulointersticial nephritis with uveitis* (uveítis con nefritis tubulointersticial), VKH: enfermedad Vogt-Koyanagi-Harada. Modificado de: <sup>18</sup>

Cuadro 5. Inmunomoduladores convencionales en el manejo de la uveítis no infecciosa					
Clase	Medicamento	Dosis inicial sugerida	Dosis máxima	Potenciales efectos adversos	Monitoreo
Antimetabolito	• Azatioprina	• 2 mg/kg/d	• 3 mg/kg/d	• Náuseas, vómitos, riesgo aumentado de neoplasia, leucopenia, trombocitopenia	• Hemograma, función hepática y renal cada 2 meses
	• Metotrexate	• 15 mg/sem	• 25 mg/sem	• Náuseas, vómitos, anorexia, diarrea, elevación de enzimas hepáticas	
	• MMF	• 500 mg BID	• 3 g/d	• Náuseas, vómitos, leucopenia, linfopenia, elevación de enzimas hepáticas	
Inhibidores de calcineurina	• Ciclosporina A	• 2,5 mg/kg/d	• 5 mg/kg/d	• HTA, nefrotoxicidad, hirsutismo, anemia	• Hemograma y función renal mensual, monitoreo de PA en cada cita; nivel de ciclosporina o tacrolimus hasta alcanzar dosis terapéuticas
	• Tacrólimus	• 0,05 mg/kg/d	• 1 mg/kg/d	• Neurotoxicidad (tremor), nefrotoxicidad	
Agentes alquilantes	• Ciclofosfamida	• 2 mg/kg/d • 1 g/m <sup>2</sup> mes	• 250 mg día • 1 g/m <sup>2</sup> mes	• Citopenia, toxicidad vesical, neoplasias, infertilidad	• Hemograma, función hepática y renal, EGO cada 2 meses

HTA: hipertensión arterial, PA: Presión arterial, EGO: examen general de orina, d: día, BID: dos veces al día, HTA: hipertensión arterial, MMF: micofenolato mofetilo. Modificado de:<sup>18</sup>

semana.<sup>24-26</sup> Se describen efectos adversos en aproximadamente un 18 % de casos (alrededor del 8 % severos), los cuales en su mayoría corresponden a náuseas, vómitos, diarrea, hiporexia y pérdida de peso. Hasta un 15 % de pacientes puede presentar elevación de transaminasas. Estos efectos suelen mejorar con la disminución de la dosis del medicamento. El fármaco está contraindicado durante el embarazo.<sup>27</sup>

**Azatioprina:** se ha probado en diversas patologías uveales con resultados variables, aunque ha demostrado ser particularmente efectiva en uveítis intermedias, logrando control de la inflamación hasta en un 90 % de los pacientes.<sup>28</sup> Es un medicamento poco efectivo como monoterapia y suele combinarse con otros agentes inmunomoduladores.<sup>29</sup> Se sugiere una dosis de 2-3 mg/kg/día, iniciando con dosis de 1 mg/kg/día. Entre los eventos adversos más comunes se encuentran problemas de tolerancia oral como náuseas y vómitos. Otros efectos adversos más severos son alopecia y mielosupresión, esta última más frecuente en pacientes que presentan deficiencia en la actividad de la enzima tiopurina metiltransferasa.<sup>24</sup>

**Micofenolato de mofetilo (MMF):** este medicamento ha sido ampliamente utilizado en casos refractarios de uveítis y en escleritis severa, logrando un control completo de inflamación en un 53 % y un 73 % de los casos, a 6 y 12 meses de tratamiento, respectivamente.<sup>29</sup> En fecha reciente, Deuter *et al.* realizaron un estudio prospectivo, aleatorizado y multicéntrico en 41 pacientes con uveítis intermedia, en el que se determinó

que recibir MMF asociado a prednisona es mejor que la monoterapia con esteroide. La recaída se presentó en el 40,9 % de los pacientes con MMF, mientras que fue de un 78,9 % para los pacientes que no lo recibía; de igual manera, el tiempo libre de actividad fue de 15 meses ante 2,8 meses y la probabilidad de sobrevida libre de recaída a los 15 meses fue del 52,9 % en el grupo que recibió MMF ante el 19,8 %, en el grupo que no lo recibió.<sup>30-33</sup> En general, la dosis recomendada es de 2-3 g/día.

**Ciclosporina A:** suele utilizarse en ciertos tipos particulares de uveítis como Behcet, sarcoidosis ocular, VKH, síndrome de uveítis con nefritis tubulointersticial y *pars planitis*. Sin embargo, no se le considera por algunos autores como primera línea de manejo en uveítis primarias y se suele utilizar en forma combinada con otros inmunomoduladores. En 2010, Kacmaz *et al.* reportaron una efectividad moderada en el control de la patología ocular inflamatoria, logrando en una cohorte retrospectiva de 373 pacientes un control completo de la inflamación en el 33,4 % y el 51,9 % a los 6 y 12 meses, respectivamente, además en el 22,1 % y el 36,1 % de los casos, se pudo reducir la dosis de prednisona a menos de 10 mg/día a los 6 y 12 meses de tratamiento. En este estudio se recomendó utilizar otra terapia inmunomoduladora en personas mayores de 55 años, debido a que presentaron mayor prevalencia de efectos adversos como nefrotoxicidad e hipertensión arterial. La dosis recomendada para uveítis es de 2,5- 5 mg/kg/día, generalmente dividido en 2 tomas al día. No existe evidencia en cuanto a niveles terapéuticos meta de ciclosporina en uveítis.

No obstante, basados en la evidencia disponible en trasplante de órganos sólidos, los autores de esta guía consideran relevante la medición periódica de concentraciones séricas de inhibidores de calcineurina, con el fin de prevenir toxicidad.<sup>16,29, 34</sup>

**Tacrólimus:** ha demostrado ser efectivo en el manejo de las uveítis no infecciosas. La dosis recomendada es de 0,1-0,15 mg/kg/día.<sup>35</sup> Un estudio aleatorizado prospectivo que comparó ciclosporina A con tacrólimus en 2 centros de referencia en Inglaterra y Escocia, no demostró diferencias estadísticas significativas entre ambos medicamentos. Los pacientes presentaban uveítis intermedia y posterior.<sup>36</sup> Otros estudios han demostrado la efectividad del medicamento e incluso su capacidad de mantener el control de la inflamación ocular en ausencia de esteroides.<sup>37</sup> Al igual que en el caso de la ciclosporina, no existe evidencia en cuanto a niveles meta de tacrólimus en estas entidades.

**Ciclofosfamida:** se encuentra recomendada para uveítis posterior con compromiso severo y en casos de uveítis que cursan con enfermedad sistémica de fondo como granulomatosis con poliangeítis, poliarteritis nodosa y queratitis ulcerativa necrotizante asociada a artritis reumatoide, entre otras.<sup>24, 38</sup> Existen estudios que han comparado la eficacia de distintas drogas inmunomoduladoras en el manejo de las uveítis no infecciosas.<sup>39, 40</sup> Galor *et al.*, compararon la eficacia de metotrexate, azatioprina y MMF en enfermedades oculares inflamatorias no infecciosas, principalmente uveítis. De 257 pacientes, 223 presentaban uveítis intermedia, posterior, panuveítis y escleritis. Este estudio demostró que la efectividad en el control de la uveítis no infecciosa se lograba en un mayor número en pacientes que recibía azatioprina y MMF en comparación con metotrexate, mientras que la tasa de suspensión de tratamiento por problemas de tolerancia o efecto adverso fue mayor en pacientes con azatioprina. Knickelbein *et al.* compararon en 2017. no solamente entre antimetabolitos, sino que incluyeron pacientes que recibían terapia biológica e inhibidores de calcineurina, valorando la efectividad para controlar la inflamación, lograr el descenso o suspensión de esteroides y llevar el paciente a baja actividad clínica o inactividad. En relación con los inhibidores de calcineurina, la ciclosporina A y el tacrolimus mostraron una eficacia comparable, mientras que sí hubo una mayor tolerancia y menores efectos adversos entre los pacientes que utilizaban tacrolimus. Jabs *et al* publicaron otro estudio que realizó una

comparación entre las distintas terapias inmunomoduladoras no biológicas incluyendo la ciclofosfamida (Cuadro 6).<sup>18</sup>

### Medicamentos biológicos en el tratamiento de uveítis no infecciosas refractarias a terapia esteroidea o inmunomoduladora

La indicación de inmunoterapia biológica dirigida se reserva para casos de inflamación ocular refractaria, donde exista falla terapéutica documentada a esquemas previos de inmunosupresores químicos utilizados correctamente por el paciente y en situaciones donde a pesar de un control adecuado de la enfermedad, se presenten efectos adversos que obliguen a suspender el inmunosupresor.<sup>1,41</sup>

**Infliximab:** los estudios iniciales con infliximab se enfocaron en el tratamiento de uveítis asociada con artritis idiopática juvenil y enfermedad inflamatoria intestinal.<sup>42-44</sup> La efectividad de infliximab ha sido igualmente reportada en el tratamiento de uveítis asociada con múltiples enfermedades, incluyendo la sarcoidosis, VKH, psoriasis, artritis psoriásica y enfermedad de Takayasu.<sup>45,46</sup> Así mismo, en uveítis anterior relacionada con positividad de HLA-B27, pars planitis, coroiditis multifocal y uveítis idiopática.<sup>47</sup> El infliximab es considerado como un fármaco con baja toxicidad, aunque son frecuentes las reacciones durante la infusión, generalmente tratadas sin consecuencias con antihistamínicos y analgésicos. Es conveniente asociar metotrexate al tratamiento a fin de disminuir la producción de autoanticuerpos asociada con las infusiones múltiples.

**Adalimumab:** en niños y adolescentes con AIJ, es el primer agente biológico recomendado.<sup>48,50</sup> En el caso de uveítis asociada con enfermedad inflamatoria intestinal, adalimumab puede ser utilizado como primera línea de terapia biológica o como una alternativa en pacientes que se encuentran bien controlados con infliximab, pero que desean cambiar de la vía intravenosa a la subcutánea.<sup>51</sup> Adalimumab ha mostrado reducir exitosamente las reactivaciones de uveítis anterior en pacientes con espondilitis anquilosante y además se ha reportado su uso en uveítis asociada a sarcoidosis, VKH, enfermedad de Crohn y uveítis idiopática.<sup>52</sup>

**Tocilizumab:** este anticuerpo monoclonal parece ser efectivo en el manejo de uveítis, información que proviene principalmente de series de casos.<sup>53-56</sup> Incluso hay casos con efectividad en el control de edema macular cístico secundario

**Cuadro 6. Eficacia de las terapias convencionales en el manejo de la uveítis no infecciosa**

Medicamento	Número de pacientes	Control 6 meses (%)	Control 12 meses (%)	PDN <10 mg (%)	Tasa de remisión sostenida libre de medicamento	Tasa de discontinuación o interrupción por efecto adverso
Azatioprina	145	28,3	42,8	32,4	0,09	0,16
Metotrexate	384	12,8	17,2	15,1	0,09	0,13
MMF	236	22,5	30,9	23,3	0,05	0,08
Ciclosporina	373	8,8	13,9	9,6	0,08	0,04
Ciclofosfamida	215	22,8	35,3	28,4	0,32	0,39

%: porcentaje. PDN: prednisona, MMF: micofenolato de mofetil. Modificado de:<sup>18</sup>

a uveítis no infecciosa, esto en pacientes que han presentado respuesta fallida a inmunomoduladores convencionales e incluso a biológicos.<sup>57</sup>

**Rituximab:** la evidencia que apoya el uso de rituximab en el manejo de uveítis se basa en pequeños estudios y series de casos. Ciertos estudios sugieren su efectividad en casos seleccionados de artritis idiopática juvenil, enfermedad de Behçet, vasculitis retiniana asociada con enfermedad autoinmune, vasculitis ANCA y VKH, fundamentalmente en pacientes que han sido refractarios a otras terapias biológicas.<sup>58,59</sup>

**Golimumab:** si bien es el más reciente de los medicamentos anti-TNF, ya ha logrado presentar evidencia robusta para el manejo de uveítis por distintas etiologías.<sup>60-64</sup> Este anticuerpo monoclonal se aplica de manera mensual por vía subcutánea. A dosis de 50 mg por mes se le considera un buen medicamento de primera línea y en dosis mensual de 100 mg constituye una opción adecuada para pacientes multirefractarios.

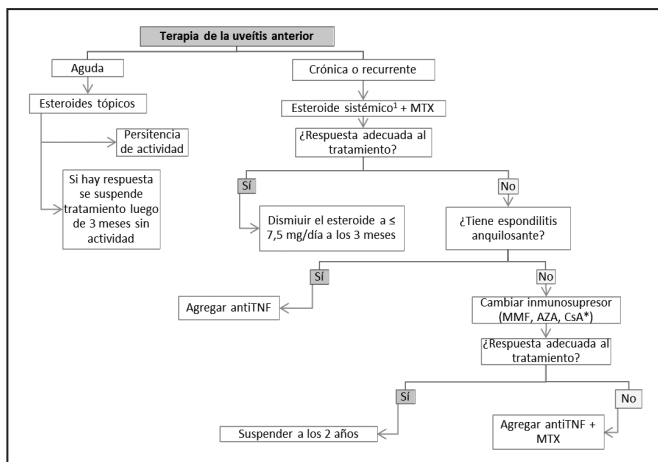
El Cuadro 7 concatena los medicamentos disponibles para el tratamiento de uveítis no infecciosa agrupados según el nivel de evidencia actual.

**Cuadro 7. Medicamentos para uveítis no infecciosas, según nivel de evidencia**

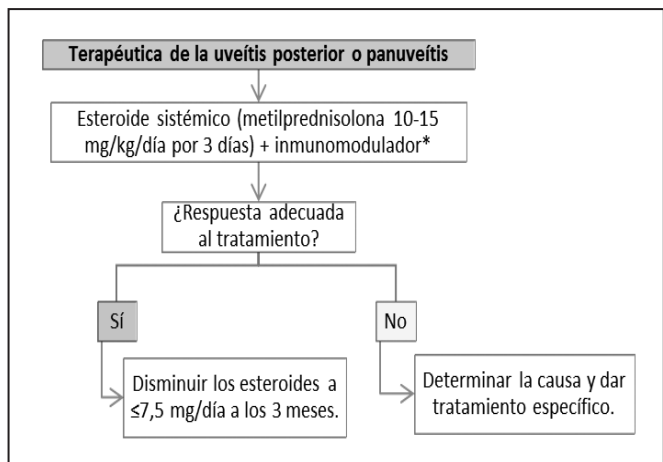
Clase de fármaco	Nombre	Mecanismo de acción	Dosis y vía de administración	Tipo de estudio	Nivel de evidencia	Grado de recomendación
Antimetabolitos	Metotrexate	Análogo de folato, inhibe dihidrofolato reductasa	7,5-25 mg semanal v.o. o parenteral	Ensayos clínicos controlados, retrospectivos y aleatorizados	I	A
	Micofenolato de mofetilo	Inhibe síntesis de purinas	1-3 g /d v.o.	Ensayos clínicos controlados, retrospectivos y aleatorizados	I	A
	Azatioprina	Análogo de purina, interfiere con síntesis de ADN y ARN	1 mg/kg/d a 2-2,5 mg/kg/d v.o.	Ensayos clínicos controlados, retrospectivos y aleatorizados	I	A
Inhibidores de calcineurina	Ciclosporina	Bloquea células T	2,5-5 mg/kg/d v.o.	Estudios de cohorte, retrospectivos y observacionales	II-1	B
	Tacrolimus	Bloquea células T vía inhibición de IL-2	0,05-1 mg/kg/d v.o.	Estudios de cohorte, retrospectivos y observacionales	II-1	B
Alquilantes	Ciclofosfamida	Análogo de mostaza nitrogenada, inhibe función y síntesis de ADN y ARN	1-2 mg/kg/d v.o. 750 mg -1 g/m <sup>2</sup> i.v.	Estudios de cohorte, retrospectivos y observacionales	II-1	B
Biológicos	Infliximab	Anticuerpo monoclonal quimérico anti-TNF	3-5 mg/kg i.v. Infusiones a la semana 0, 2 y 6 seguidas de c/6 semanas	Ensayos clínicos aleatorizados, doble ciego y controlados	I	A
	Adalimumab	Anticuerpo monoclonal humanizado anti-TNF	80 mg s.c. primera dosis y 7 días después 40 mg s.c. c/2 semanas	Ensayos clínicos aleatorizados, doble ciego y controlados	I	A
	Golimumab	Anticuerpo monoclonal humanizado anti-TNF	50 mg s.c. c/4 semanas	Estudios de cohorte o de casos	II-2	B
	Rituximab	Anti-CD20	1 g c/2 semanas por 2 dosis	Estudios de cohorte o de casos	II-2	B
	Tocilizumab	Anticuerpo monoclonal humanizado anti IL-6	4-8 mg/kg i.v. c/4 semanas	Ensayos clínicos controlados, multicéntricos y aleatorizados	I	A

d: día. v.o.: vía oral. i.v.: vía intravenosa. s.c.: vía subcutánea. c/: cada. TNF: factor de necrosis tumoral alfa. IL-2: interleukina 2. CD20: cluster of differentiation. IL-6: interleukina 6. Tocilizumab cuenta con evidencia en uveítis asociada con artritis idiopática juvenil. Basado en: <sup>19, 29, 32, 91, 93-96</sup>





**Figura 3. Algoritmo terapéutico de uveítis anterior no infecciosa.** AZA: azatioprina, CsA: ciclosporina A, MMF: micofenolato de mofetilo, MTX: metotrexate, TNF: factor de necrosis tumoral. <sup>1</sup>Metilprednisolona.



**Figura 5. Algoritmo terapéutico de uveítis posterior no infecciosa y panuveítis.** \*Ciclofosfamida preferida en vasculitis sistémica (máximo por 6 meses), ciclosporina A preferida ante sospecha de VKH, metotrexate en caso de sarcoidosis

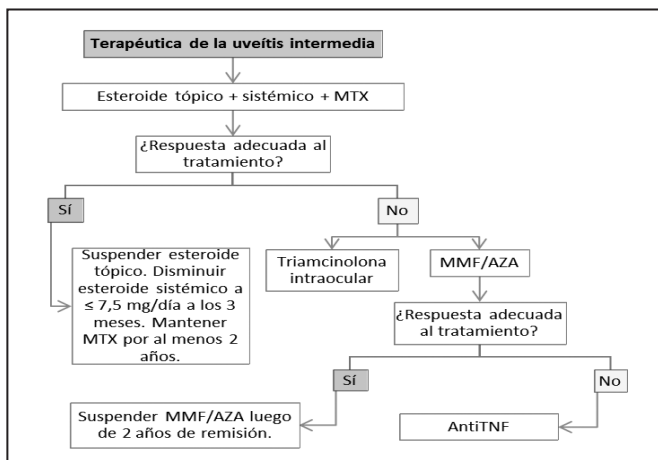
### Consideraciones terapéuticas para entidades específicas

**Síndrome de Vogt-Koyanagi-Harada (VKH):** en esta enfermedad se reconocen fases clínicamente distintas <sup>65</sup> que requieren consideraciones especiales. El manejo de la fase uveítica precisa tratamiento con esteroides sistémicos con dosis de 1 mg/kg/día de prednisona o más por 2 a 4 semanas, seguido por descenso gradual de la dosis a lo largo de varios meses.<sup>66</sup> La suspensión del esteroide antes de completar 6 meses de tratamiento se asocia con riesgo aumentado de recurrencia y peor pronóstico.<sup>67</sup> A pesar de un tratamiento temprano y agresivo muchos pacientes progresan a la fase crónica. En este escenario, existe evidencia que apoya el uso de ciclosporina A como el agente inmunosupresor de primera línea,<sup>66,68</sup> y azatioprina como segunda línea.<sup>68,69</sup> Algunos datos recientes sugieren que pacientes con pobre respuesta al esteroide pueden beneficiarse de un inicio temprano del inmunosupresor.<sup>70, 71</sup>

**Enfermedad de Behçet:** las recomendaciones EULAR<sup>72</sup> indican que para el tratamiento del compromiso ocular se consideran agentes inmunosupresores efectivos: azatioprina,

ciclosporina A, interferón alfa y anticuerpos monoclonales anti-TNF. No obstante, el uso de ciclosporina está limitado si existe compromiso neurológico, dado que estudios observacionales sugieren que el agente aumenta la lesión neurológica inicial.<sup>73, 74</sup> Además, aunque solo adalimumab tiene aprobación por EMA y FDA para uveítis no infecciosa, existe mayor experiencia acumulada sobre el uso de infliximab en enfermedad de Behçet, por lo que ambos agentes deben ser considerados.<sup>75-78</sup> Por lo anterior, pacientes con manifestaciones vasculares y oftálmicas son candidatos para terapia inicial con agentes anti-TNF para abarcar todo el espectro de manifestaciones de la enfermedad.<sup>78</sup>

**Sarcoidosis:** a pesar de que la uveítis en sarcoidosis puede presentarse como anterior, intermedia, posterior o panuveítis,<sup>79</sup> su pronóstico es bueno y la mayoría de los pacientes logran una mejoría visual significativa con el tratamiento.<sup>80</sup> Los esteroides se consideran la primera línea terapéutica y solo la mitad de los pacientes requieren su uso sistémico para el control de la uveítis.<sup>81</sup> Alrededor del 5 al 15 % de los casos requerirán un agente inmunosupresor, escenario en el cual metotrexate es considerado por expertos como el agente de elección.<sup>82, 83</sup>



**Figura 4. Algoritmo terapéutico de uveítis intermedia no infecciosa.** AZA: azatioprina, MMF: micofenolato de mofetilo, MTX: metotrexate, TNF: factor de necrosis tumoral

**Vasculitis asociadas con ANCA:** las decisiones terapéuticas se basan en la severidad del compromiso multiorgánico, con esquemas revisados en las recomendaciones vigentes de EULAR/ERA-EDTA.<sup>84</sup> La uveítis es poco frecuente, se ha reportado hasta un 10 % en granulomatosis con poliangiítis y su manejo debe apegarse a dichas recomendaciones. El tratamiento se basa en esteroides en dosis altas, en combinación con ciclofosfamida o rituximab. La inducción de remisión dura de 4 a 6 meses y, en caso de falla a esta fase, debe cambiarse de ciclofosfamida a rituximab o de rituximab a ciclofosfamida. Otros inmunosupresores como metotrexate, azatioprina o micofenolato se reservan para la fase de mantenimiento. También es posible utilizar rituximab como mantenimiento. La evidencia actual no apoya el uso de terapia biológica anti-TNF en estas entidades.<sup>84-87</sup>

Los flujogramas resumen las recomendaciones de manejo farmacológico de las uveítis infecciosas según su clasificación anatómica (figuras 3 a 5).

### Seguimiento y monitoreo de complicaciones

En términos generales, los pacientes durante la fase aguda de uveítis deberían ser monitorizados semanalmente mediante la determinación de la agudeza visual, de la presión intraocular y la examinación con lámpara de hendidura por parte de oftalmología.<sup>88</sup> El uso de esteroides tópicos, implantes vítreos y ciclopléjicos debe ser monitoreado y disminuido en estas mismas valoraciones, en tanto que el manejo de esteroides e inmunosupresores y sus efectos secundarios debe ser efectuado por un reumatólogo o inmunólogo. En cada consulta médica se deberá valorar las posibles complicaciones propias de la patología ocular de fondo, desarrollo de cataratas, edema macular cistoide, glaucoma, neovascularización, coroiditis o hemorragias vítreas, así como la presentación de efectos adversos de los medicamentos.<sup>19</sup>

El seguimiento de la terapia sistémica depende del medicamento elegido. Se debe completar los estudios indicados antes de la administración de los fármacos, así como ofrecer seguimiento periódico de parámetros de toxicidad, a fin de disminuir al mínimo posible los efectos secundarios y complicaciones medicamentosas más severas. Por ejemplo, es mandatorio efectuar hemograma, test de enzimas hepáticas y función renal previo al inicio de metotrexate ante el riesgo de mielosupresión, nefropatía y hepatotoxicidad relacionadas con este fármaco (Cuadro 5). Antes de comenzar cualquier esquema de inmunosupresión, es necesario actualizar el esquema de inmunizaciones del paciente, sobre todo si se trata terapia biológica. En el caso de que el paciente sea tributario de recibir anticuerpos monoclonales antiTNF, debe excluirse primero la posibilidad de tuberculosis latente.<sup>89,90</sup> Una vez iniciada la inmunomodulación farmacológica, se recomienda realizar un hemograma y pruebas de función renal y hepática a las 2 semanas, con el fin de descartar trastornos orgánicos tempranos o leucopenia.<sup>91</sup> De la misma forma, se recomienda el empleo de los inmunosupresores por al menos 2 años después de que el paciente se encuentre libre de actividad para asegurar una adecuada remisión,<sup>1,24</sup> salvo en el caso de ciclofosfamida. El objetivo del tratamiento con este fármaco es utilizarlo como máximo por 1 año, empleando posteriormente otro inmunomodulador como azatioprina, metotrexate o micofenolato por al menos 2 años más, con el fin de buscar la remisión completa y disminuir la posibilidad de neoplasias secundarias al medicamento.<sup>32</sup>

En condiciones estables, la recomendación general de seguimiento es una valoración al mes de inicio de tratamiento, luego de 1 a 3 meses según se amerite y posteriormente mantener la monitorización cada 6 meses.<sup>88</sup> La meta final es mantener al paciente libre de inflamación, sin el uso de esteroides tópicos o sistémicos y eventualmente sin requerimiento de inmunosupresión.

**Conflictos de intereses:** los autores declaran no presentar conflictos de interés en la realización de estas guías y no existió ningún tipo de financiamiento externo. Los doctores Antillón, Espinoza Mora y Evans Tinoco, han recibido apoyos por actividades educativas médicas por parte de la compañía Abbvie. La Dra. Espinoza Mora ha fungido como conferencista

para Abbvie, Pfizer y Sanofi y actualmente labora en Roche Centroamérica y Caribe, como gerente médico de las áreas Nefrología y Trasplante, Productos Establecidos y *Foundation Medicine*, y como responsable local de Publicaciones, en dicha afiliada.

**Agradecimientos:** se agradece a la Dra. Gabriela Ivankovich Escoto, pediatra inmunóloga del Hospital Nacional de Niños, por sus aportes, orientación y asistencia durante la elaboración de estas guías terapéuticas.

---

## Referencias

---

- Pasadhika S, Rosenbaum JT. Update on the use of systemic biologic agents in the treatment of noninfectious uveitis. *Biologics : targets & therapy*. 2014;8:67-81.
- Bloch-Michel E, Nussenblatt RB. International Uveitis Study Group recommendations for the evaluation of intraocular inflammatory disease. *Am J Ophthalmol*. 1987;103(2):234-5.
- Okada AA, Jabs DA. The standardization of uveitis nomenclature project: the future is here. *JAMA Ophthalmol*. 2013;131(6):787-9.
- Sen ES, Dick AD, Ramanan AV. Uveitis associated with juvenile idiopathic arthritis. *Nat Rev Rheumatol*. 2015;11(6):338-48.
- Tsirouki T, Dastiridou A, Symeonidis C, Tounakaki O, Brazitikou I, Kalogeropoulos C, et al. A Focus on the Epidemiology of Uveitis. *Ocul Immunol Inflamm*. 2018;26(1):2-16.
- Espinoza Mora MdR, Chan-Cheng, Henry Chihong, Dorado-Quesada C, León-Bratti MP. Casos clínicos de uveítis del Hospital México, 2010-2013. *Acta Médica Costarricense*. 2016;58:74-80.
- Jabs DA, Nussenblatt RB, Rosenbaum JT, Standardization of Uveitis Nomenclature Working G. Standardization of uveitis nomenclature for reporting clinical data. Results of the First International Workshop. *Am J Ophthalmol*. 2005;140(3):509-16.
- Álvarez-Mon Soto M, Albarrán F, Gorroño M, Pérez Gómez A. Uveítis: etiopatogenia, diagnóstico y tratamiento. *Medicine - Programa de Formación Médica Continuada Acreditado*. 2017;12(28):1645-53.
- Seve P, Cacoub P, Bodaghi B, Trad S, Sellam J, Bellocq D, et al. Uveitis: Diagnostic work-up. A literature review and recommendations from an expert committee. *Autoimmunity reviews*. 2017;16(12):1254-64.
- Jancevski M, Foster CS. Cataracts and uveitis. *Curr Opin Ophthalmol*. 2010;21(1):10-4.
- Moorthy RAmS, Mermoud ANd, Baerveldt G, Minckler DS, Lee PP, Rao NARa. Glaucoma associated with uveitis. *Survey of Ophthalmology*. 1997;41(5):361-94.
- Tran THC, de Smet MD, Bodaghi B, Fardeau C, Cassoux N, Lehoang P. Uveitic macular oedema: correlation between optical coherence tomography patterns with visual acuity and fluorescein angiography. *British Journal of Ophthalmology*. 2008;92(7):922-7.
- Jabs DA, Busingye J. Approach to the diagnosis of the uveitides. *Am J Ophthalmol*. 2013;156(2):228-36.
- Calvo Hernández LM, Bautista Salinas RM, Suárez Cabrera M. Uveítis: Un reto para el internista. *Anales de Medicina Interna*. 2008;25:141-8.
- Hajj-Ali RA, Lowder C, Mandell BF. Uveitis in the internist's office: are a patient's eye symptoms serious? *Cleveland Clinic journal of medicine*. 2005;72(4):329-39.
- Foster CS, Kothari S, Anesi SD, Vitale AT, Chu D, Metzinger JL, et al. The Ocular Immunology and Uveitis Foundation preferred practice patterns of uveitis management. *Surv Ophthalmol*. 2016;61(1):1-17.
- Pato E, Martin-Martinez MA, Castello A, Mendez-Fernandez R, Munoz-Fernandez S, Cordero-Coma M, et al. Development of an activity disease score in patients with uveitis (UVEDA). *Rheumatol Int*. 2017;37(4):647-56.

18. Jabs DA. Immunosuppression for the Uveitides. *Ophthalmology*. 2018;125(2):193-202.
19. Schwartzman S. Advancements in the management of uveitis. *Best Pract Res Clin Rheumatol*. 2016;30(2):304-15.
20. Islam N, Pavesio C. Uveitis (acute anterior). *BMJ Clin Evid*. 2010;2010.
21. Kempen JH, Altaweel MM, Drye LT, Holbrook JT, Jabs DA, Sugar EA, *et al*. Benefits of Systemic Anti-inflammatory Therapy versus Fluocinolone Acetonide Intraocular Implant for Intermediate Uveitis, Posterior Uveitis, and Panuveitis: Fifty-four-Month Results of the Multicenter Uveitis Steroid Treatment (MUST) Trial and Follow-up Study. *Ophthalmology*. 2015;122(10):1967-75.
22. Brady CJ, Villanti AC, Law HA, Rahimy E, Reddy R, Sieving PC, *et al*. Corticosteroid implants for chronic non-infectious uveitis. *Cochrane Database Syst Rev*. 2016;2:CD010469.
23. Trial WCftMUST, Group F-uSR. Association Between Long-Lasting Intravitreal Fluocinolone Acetonide Implant vs Systemic Anti-inflammatory Therapy and Visual Acuity at 7 Years Among Patients With Intermediate, Posterior, or Panuveitis Intraocular vs Systemic Therapy for Uveitis Intraocular vs Systemic Therapy for Uveitis. *JAMA*. 2017;317(19):1993-2005.
24. Durrani K, Zakka FR, Ahmed M, Memon M, Siddique SS, Foster CS. Systemic therapy with conventional and novel immunomodulatory agents for ocular inflammatory disease. *Surv Ophthalmol*. 2011;56(6):474-510.
25. Gangaputra S, Newcomb CW, Liesegang TL, Kacmaz RO, Jabs DA, Levy-Clarke GA, *et al*. Methotrexate for ocular inflammatory diseases. *Ophthalmology*. 2009;116(11):2188-98 e1.
26. Samson CM, Waheed N, Baltatzis S, Foster CS. Methotrexate therapy for chronic noninfectious uveitis: analysis of a case series of 160 patients. *Ophthalmology*. 2001;108(6):1134-9.
27. Weber-Schoendorfer C, Chambers C, Wacker E, Beghin D, Bernard N, Shechtman S, *et al*. Pregnancy outcome after methotrexate treatment for rheumatic disease prior to or during early pregnancy: a prospective multicenter cohort study. *Arthritis & rheumatology (Hoboken, NJ)*. 2014;66(5):1101-10.
28. Pasadhika S, Kempen JH, Newcomb CW, Liesegang TL, Pujari SS, Rosenbaum JT, *et al*. Azathioprine for ocular inflammatory diseases. *Am J Ophthalmol*. 2009;148(4):500-9 e2.
29. Rossi DC, Ribi C, Guex-Crosier Y. Treatment of chronic non-infectious uveitis and scleritis. *Swiss Med Wkly*. 2019;149:w20025.
30. Baltatzis S, Tufail F, Yu EN, Vredevelde CM, Foster CS. Mycophenolate mofetil as an immunomodulatory agent in the treatment of chronic ocular inflammatory disorders. *Ophthalmology*. 2003;110(5):1061-5.
31. Deuter CME, Engelmann K, Heiligenhaus A, Lanzl I, Mackensen F, Ness T, *et al*. Enteric-coated mycophenolate sodium in the treatment of non-infectious intermediate uveitis: results of a prospective, controlled, randomised, open-label, early terminated multicentre trial. *Br J Ophthalmol*. 2018;102(5):647-53.
32. Rodriguez EEC, Sakata VM, Cavalcanti DCTM, Zaghetto JM, Olivales E, Hirata CE, *et al*. Mycophenolate mofetil as an immunomodulator in refractory noninfectious uveitis. *Arquivos Brasileiros de Oftalmologia*. 2016;79:369-72.
33. Sobrin L, Christen W, Foster CS. Mycophenolate mofetil after methotrexate failure or intolerance in the treatment of scleritis and uveitis. *Ophthalmology*. 2008;115(8):1416-21, 21 e1.
34. Kacmaz RO, Kempen JH, Newcomb C, Daniel E, Gangaputra S, Nussenblatt RB, *et al*. Cyclosporine for ocular inflammatory diseases. *Ophthalmology*. 2010;117(3):576-84.
35. Mochizuki M, Masuda K, Sakane T, Ito K, Kogure M, Sugino N, *et al*. A clinical trial of FK506 in refractory uveitis. *Am J Ophthalmol*. 1993;115(6):763-9.
36. Murphy CC, Greiner K, Plskova J, Duncan L, Frost NA, Forrester JV, *et al*. Cyclosporine vs tacrolimus therapy for posterior and intermediate uveitis. *Arch Ophthalmol*. 2005;123(5):634-41.
37. Lee RW, Greenwood R, Taylor H, Amer R, Biester S, Heissigerova J, *et al*. A randomized trial of tacrolimus versus tacrolimus and prednisone for the maintenance of disease remission in noninfectious uveitis. *Ophthalmology*. 2012;119(6):1223-30.
38. Pujari SS, Kempen JH, Newcomb CW, Gangaputra S, Daniel E, Suhler EB, *et al*. Cyclophosphamide for ocular inflammatory diseases. *Ophthalmology*. 2010;117(2):356-65.
39. Galor A, Jabs DA, Leder HA, Kedhar SR, Dunn JP, Peters GB, III, *et al*. Comparison of Antimetabolite Drugs as Corticosteroid-Sparing Therapy for Noninfectious Ocular Inflammation. *Ophthalmology*. 2008;115(10):1826-32.
40. Knickelbein JE, Kim M, Argon E, Nussenblatt RB, Sen NH. Comparative efficacy of steroid-sparing therapies for non-infectious uveitis. *Expert Rev Ophthalmol*. 2017;12(4):313-9.
41. Rodrigues EB, Farah ME, Maia M, Penha FM, Regatieri C, Melo GB, *et al*. Therapeutic monoclonal antibodies in ophthalmology. *Prog Retin Eye Res*. 2009;28(2):117-44.
42. Kahn P, Weiss M, Imundo LF, Levy DM. Favorable response to high-dose infliximab for refractory childhood uveitis. *Ophthalmology*. 2006;113(5):860-4 e2.
43. Sfikakis PP, Kaklamanis PH, Elezoglou A, Katsilambros N, Theodosiadis PG, Papaefthimiou S, *et al*. Infliximab for recurrent, sight-threatening ocular inflammation in Adamantiades-Behcet disease. *Ann Intern Med*. 2004;140(5):404-6.
44. Sfikakis PP, Theodosiadis PG, Katsiari CG, Kaklamanis P, Markomichelakis NN. Effect of infliximab on sight-threatening panuveitis in Behcet's disease. *Lancet*. 2001;358(9278):295-6.
45. Baughman RP, Bradley DA, Lower EE. Infliximab in chronic ocular inflammation. *Int J Clin Pharmacol Ther*. 2005;43(1):7-11.
46. Pasadhika S, Suhler EB, T. CE. Use of Biologic Agents in the Treatment of Uveitis. *Review of Ophthalmology*. 2010:46-52.
47. Bodaghi B, Bui Quoc E, Wechsler B, Tran THC, Cassoux N, Le Thi Huong D, *et al*. Therapeutic use of infliximab in sight threatening uveitis: retrospective analysis of efficacy, safety, and limiting factors. *Annals of the Rheumatic Diseases*. 2005;64(6):962-4.
48. Heiligenhaus A, Minden K, Tappeiner C, Baus H, Bertram B, Deuter C, *et al*. Update of the evidence based, interdisciplinary guideline for anti-inflammatory treatment of uveitis associated with juvenile idiopathic arthritis. *Semin Arthritis Rheum*. 2018.
49. Ramanan AV, Dick AD, Jones AP, McKay A, Williamson PR, Compeyrot-Lacassagne S, *et al*. Adalimumab plus Methotrexate for Uveitis in Juvenile Idiopathic Arthritis. *N Engl J Med*. 2017;376(17):1637-46.
50. Simonini G, Taddio A, Cattalini M, Caputo R, de Libero C, Parentin F, *et al*. Superior efficacy of Adalimumab in treating childhood refractory chronic uveitis when used as first biologic modifier drug: Adalimumab as starting anti-TNF- $\alpha$  therapy in childhood chronic uveitis. *Pediatric rheumatology online journal*. 2013;11:16-.
51. Bawazeer A, Raffa LH, Nizamuddin SH. Clinical experience with adalimumab in the treatment of ocular Behcet disease. *Ocul Immunol Inflamm*. 2010;18(3):226-32.
52. Suhler EB, Lowder CY, Goldstein DA, Giles T, Lauer AK, Kurz PA, *et al*. Adalimumab therapy for refractory uveitis: results of a multicentre, open-label, prospective trial. *Br J Ophthalmol*. 2013;97(4):481-6.
53. Alokaily F, Al Saati A, Jawad A. Successful treatment of Behcet's uveitis with Tocilizumab. *Saudi J Ophthalmol*. 2017;31(1):42-44.
54. Calvo-Rio V, Santos-Gomez M, Calvo I, Gonzalez-Fernandez MI, Lopez-Montesinos B, Mesquida M, *et al*. Anti-Interleukin-6 Receptor Tocilizumab for Severe Juvenile Idiopathic Arthritis-Associated Uveitis Refractory to Anti-Tumor Necrosis Factor Therapy: A Multicenter Study of Twenty-Five Patients. *Arthritis & rheumatology (Hoboken, NJ)*. 2017;69(3):668-75.
55. Silpa-Archa S, Oray M, Preble JM, Foster CS. Outcome of tocilizumab treatment in refractory ocular inflammatory diseases. *Acta Ophthalmol*. 2016;94(6):e400-6.
56. Tappeiner C, Heinz C, Ganser G, Heiligenhaus A. Is Tocilizumab an Effective Option for Treatment of Refractory Uveitis Associated with Juvenile Idiopathic Arthritis? *The Journal of Rheumatology*. 2012;39(6):1294-5.
57. Adan A, Mesquida M, Llorens V, Espinosa G, Molins B, Hernandez MV, *et al*. Tocilizumab treatment for refractory uveitis-related cystoid macular edema. *Graefes Arch Clin Exp Ophthalmol*. 2013;251(11):2627-32.
58. Miserocchi E, Modorati G, Berchicci L, Pontikaki I, Meroni P, Gerloni V. Long-term treatment with rituximab in severe juvenile idiopathic arthritis-associated uveitis. *Br J Ophthalmol*. 2016;100(6):782-6.

59. Thomas AS. Biologics for the treatment of noninfectious uveitis: current concepts and emerging therapeutics. *Curr Opin Ophthalmol.* 2019;30(3):138-50.
60. Calvo-Rio V, Blanco R, Santos-Gomez M, Rubio-Romero E, Cordero-Coma M, Gallego-Flores A, *et al*. Golimumab in refractory uveitis related to spondyloarthritis. Multicenter study of 15 patients. *Semin Arthritis Rheum.* 2016;46(1):95-101.
61. Chaparro Sanabria JA, Bautista Molano W, Valle Oñate R. Tratamiento de uveítis y espondilitis anquilosante refractaria a tres medicamentos inhibidores de factor de necrosis tumoral alfa con golimumab. *Reumatología Clínica.*
62. Fabiani C, Sota J, Rigante D, Vitale A, Emmi G, Vannozzi L, *et al*. Rapid and Sustained Efficacy of Golimumab in the Treatment of Multirefractory Uveitis Associated with Behçet's Disease. *Ocul Immunol Inflamm.* 2019;27(1):58-63.
63. Palmou-Fontana N, Calvo-Rio V, Martin-Varillas JL, Fernandez-Diaz C, Mesquida M, Adan A, *et al*. Golimumab in refractory uveitis associated to juvenile idiopathic arthritis: multicentre study of 7 cases and literature review. *Clinical and experimental rheumatology.* 2018;36(4):652-7.
64. Yazgan S, Celik U, Isik M, Yesil NK, Baki AE, Sahin H, *et al*. Efficacy of golimumab on recurrent uveitis in HLA-B27-positive ankylosing spondylitis. *Int Ophthalmol.* 2017;37(1):139-45.
65. Burkholder BM. Vogt-Koyanagi-Harada disease. *Curr Opin Ophthalmol.* 2015;26(6):506-11.
66. Du L, Kijlstra A, Yang P. Vogt-Koyanagi-Harada disease: Novel insights into pathophysiology, diagnosis and treatment. *Progress in Retinal and Eye Research.* 2016;52:84-111.
67. Lai TY, Chan RP, Chan CK, Lam DS. Effects of the duration of initial oral corticosteroid treatment on the recurrence of inflammation in Vogt-Koyanagi-Harada disease. *Eye (Lond).* 2009;23(3):543-8.
68. Cuchacovich M, Solanes F, Diaz G, Cermenati T, Avila S, Verdaguer J, *et al*. Comparison of the clinical efficacy of two different immunosuppressive regimens in patients with chronic vogt-koyanagi-harada disease. *Ocul Immunol Inflamm.* 2010;18(3):200-7.
69. Kim SJ, Yu HG. The Use of Low-Dose Azathioprine in Patients with Vogt-Koyanagi-Harada Disease. *Ocular Immunology and Inflammation.* 2007;15(5):381-7.
70. Urzua CA, Velasquez V, Sabat P, Berger O, Ramirez S, Goecke A, *et al*. Earlier immunomodulatory treatment is associated with better visual outcomes in a subset of patients with Vogt-Koyanagi-Harada disease. *Acta Ophthalmologica.* 2015;93(6):e475-e80.
71. Wu L, Evans T, Saravia M, Schlaen A, Couto C. Intravitreal bevacizumab for choroidal neovascularization secondary to Vogt-Koyanagi-Harada syndrome. *Jpn J Ophthalmol.* 2009;53(1):57-60.
72. Hatemi G, Christensen R, Bang D, Bodaghi B, Celik AF, Fortune F, *et al*. 2018 update of the EULAR recommendations for the management of Behçet's syndrome. *Ann Rheum Dis.* 2018;77(6):808-18.
73. Akman-Demir G, Ayranci O, Kurtuncu M, Vanli EN, Mutlu M, Tugal-Tutkun I. Cyclosporine for Behçet's uveitis: is it associated with an increased risk of neurological involvement? *Clinical and experimental rheumatology.* 2008;26(4 Suppl 50):S84-90.
74. Kötter I, Günaydin I, Batra M, Vonthein R, Stübiger N, Fierlbeck G, *et al*. CNS involvement occurs more frequently in patients with Behçet's disease under cyclosporin A (CSA) than under other medications—results of a retrospective analysis of 117 cases. *Clinical Rheumatology.* 2006;25(4):482-6.
75. Jaffe GJ, Dick AD, Brezin AP, Nguyen QD, Thorne JE, Kestelyn P, *et al*. Adalimumab in Patients with Active Noninfectious Uveitis. *N Engl J Med.* 2016;375(10):932-43.
76. Nguyen QD, Merrill PT, Jaffe GJ, Dick AD, Kurup SK, Sheppard J, *et al*. Adalimumab for prevention of uveitic flare in patients with inactive non-infectious uveitis controlled by corticosteroids (VISUAL II): a multicentre, double-masked, randomised, placebo-controlled phase 3 trial. *Lancet.* 2016;388(10050):1183-92.
77. Takeuchi M, Kezuka T, Sugita S, Keino H, Namba K, Kaburaki T, *et al*. Evaluation of the long-term efficacy and safety of infliximab treatment for uveitis in Behçet's disease: a multicenter study. *Ophthalmology.* 2014;121(10):1877-84.
78. Vallet H, Riviere S, Sanna A, Deroux A, Moulis G, Addimanda O, *et al*. Efficacy of anti-TNF alpha in severe and/or refractory Behçet's disease: Multicenter study of 124 patients. *Journal of Autoimmunity.* 2015;62:67-74.
79. Yang SJ, Salek S, Rosenbaum JT. Ocular sarcoidosis: new diagnostic modalities and treatment. *Curr Opin Pulm Med.* 2017;23(5):458-67.
80. Rochepeau C, Jamilloux Y, Kerever S, Febvay C, Perard L, Broussolle C, *et al*. Long-term visual and systemic prognoses of 83 cases of biopsy-proven sarcoid uveitis. *Br J Ophthalmol.* 2017;101(7):856-61.
81. Ma SP, Rogers SL, Hall AJ, Hodgson L, Brennan J, Stawell RJ, *et al*. Sarcoidosis-related Uveitis: Clinical Presentation, Disease Course, and Rates of Systemic Disease Progression After Uveitis Diagnosis. *Am J Ophthalmol.* 2019;198:30-6.
82. Jamilloux Y, Kodjikian L, Broussolle C, Seve P. Sarcoidosis and uveitis. *Autoimmunity reviews.* 2014;13(8):840-9.
83. Maneiro JR, Salgado E, Gomez-Reino JJ, Carmona L, Group BS. Efficacy and safety of TNF antagonists in sarcoidosis: data from the Spanish registry of biologics BIOBADASER and a systematic review. *Semin Arthritis Rheum.* 2012;42(1):89-103.
84. Yates M, Watts RA, Bajema IM, Cid MC, Crestani B, Hauser T, *et al*. EULAR/ERA-EDTA recommendations for the management of ANCA-associated vasculitis. *Ann Rheum Dis.* 2016;75(9):1583-94.
85. Hassan RI, Gaffo AL. Rituximab in ANCA-Associated Vasculitis. *Curr Rheumatol Rep.* 2017;19(2):6.
86. Kubal AA, Perez VL. Ocular manifestations of ANCA-associated vasculitis. *Rheum Dis Clin North Am.* 2010;36(3):573-86.
87. Wegener's Granulomatosis Etanercept Trial Research G. Etanercept plus standard therapy for Wegener's granulomatosis. *N Engl J Med.* 2005;352(4):351-61.
88. Lyon F, Gale RP, Lightman S. Recent developments in the treatment of uveitis: an update. *Expert Opin Investig Drugs.* 2009;18(5):609-16.
89. Díaz-Coto J, Molina-Guevara E, Chaverri-Oreamuno L, Monge-Zeledón P, Contreras-Arias J, Méndez-Ceciliano M, *et al*. Valoración previa a la inmunosupresión farmacológica en Reumatología. *Acta Médica Costarricense.* 2017;59:153-7.
90. Oldfield V, Dhillon S, Plosker GL. Tocilizumab. *Drugs.* 2009;69(5):609-32.
91. Toro-Arango O, De-la-Torre A, Pachón-Suárez D, Salazar-Muñoz J, Parra-Morales A. Diagnóstico y tratamiento inicial de la uveítis por médicos no oftalmólogos. *Nova.* 2017;15:99-114.
92. Rathinam SR, Babu M. Algorithmic approach in the diagnosis of uveitis. *Indian J Ophthalmol.* 2013;61(6):255-62.
93. Airoyd A, Heath G, Lightman S, Gale R. Non-Infectious Uveitis: Optimising the Therapeutic Response. *Drugs.* 2016;76(1):27-39.
94. Burkholder BM, Ramulu PY. Improving More Than Just Vision in Noninfectious Uveitis. *JAMA Ophthalmology.* 2017;135(6):518-9.
95. Lee K, Bajwa A, Freitas-Neto CA, Metzinger JL, Wentworth BA, Foster CS. A comprehensive review and update on the non-biologic treatment of adult noninfectious uveitis: part I. *Expert Opin Pharmacother.* 2014;15(15):2141-54.
96. Ozdal PC, Berker N, Tugal-Tutkun I. Pars Planitis: Epidemiology, Clinical Characteristics, Management and Visual Prognosis. *J Ophthalmic Vis Res.* 2015;10(4):469-80.