

## Caso clínico

# Colgajo Perforante en Propela de la Arteria Tibial Posterior: Reporte de un caso

## (Posterior Tibial Artery Perforator Propeller Flap). A Case Report

Carlos Alberto Centeno-Ramírez<sup>1</sup> y Madelein Centeno-Rodríguez<sup>2</sup>

### Resumen

Históricamente la reconstrucción de tejidos blandos del tercio distal de la pierna ha constituido un gran desafío quirúrgico para el cirujano plástico, a pesar de los múltiples avances en materia de colgajos pediculados y libres. En la actualidad los colgajos perforantes en propela son una excelente opción reconstructiva muy utilizada para cubrir defectos de tejidos blandos a este nivel con o sin exposición ósea, tendinosa, vascular y/o nerviosa. Esta técnica reconstructiva tiene como ventajas que no requiere anastomosis microquirúrgicas lo cual reduce el tiempo operatorio y que la localización precisa de los vasos perforantes puede realizarse fácilmente con un doppler manual por parte de los cirujanos en sala de operaciones.

Se presenta el caso clínico de un paciente masculino de 14 años de edad a quien se le realizó un colgajo perforante en propela de la Arteria Tibial Posterior para cubrir un defecto de tejidos blandos producido por la resección de una contractura cicatrizal a nivel del tercio distal de la pierna derecha y del dorso del pie derecho, que le afectaba funcional y estéticamente. Se pretende dar a conocer el procedimiento y sus resultados, con el fin de difundir otra opción reconstructiva de dicha zona anatómica, que no involucre técnicas microquirúrgicas.

**Descriptores:** arterias tibiales, pierna, colgajo perforante, colgajos quirúrgicos, contractura, deformidades adquiridas del pie, cicatriz.

### Abstract

Historically soft tissue reconstruction of the distal third of the leg has been a significant surgical challenge for the plastic surgeon despite the many advances in pedicled and free flap subject. Among the various surgical alternatives to rebuild lower limb defects, reverse flow sural flap and the soleus flap may be mentioned and in many cases are viable options, taking into account the area to rebuild and the assessment by the surgeon. Nonetheless, at present, propeller perforator flaps are an excellent reconstructive option widely used in lower limbs to cover soft tissue defects with or without bone, tendon, vascular and/or nervous exposure. These techniques have the main advantage that they do not require performing vascular anastomosis, therefore, knowledge in microsurgery is not indispensable, it requires the precise location of the perforating arteries to use through a manual doppler, this represents less difficulty and operative time when performing the procedure

The authors present a clinical case of a 14-year-old male patient, who underwent a propeller perforator flap from the Posterior Tibial Artery to cover a soft tissue defect produced by the excision of a scar contracture of the third distal of the right leg and dorsal right foot that affected him functionally and esthetically. The authors intend to create awareness of the procedure and its results, in order to disclose another reconstructive option for foot and distal leg that does not involve microsurgical techniques.

**Keywords:** Tibial arteries, Leg, perforator flap, Surgical flaps, Contracture, Acquired foot deformities, Cicatrix.

*Fecha recibido:* 09 de junio 2016

*Fecha aprobado:* 10 de noviembre 2016

Trabajo realizado en el Servicio de Cirugía Plástica y Reconstructiva del Hospital México

**Afiliación de los autores:** <sup>1</sup>Servicio de Cirugía Plástica, Reconstructiva y Microcirugía. Hospital México, <sup>2</sup>Servicio de Cirugía Plástica, Reconstructiva y Microcirugía. Hospital San Juan de Dios. Caja Costarricense de Seguro Social, San José, Costa Rica.

**Conflicto de interés:** los autores no presentan ningún conflicto de interés que declarar.

✉ drcenteno@ice.co.cr

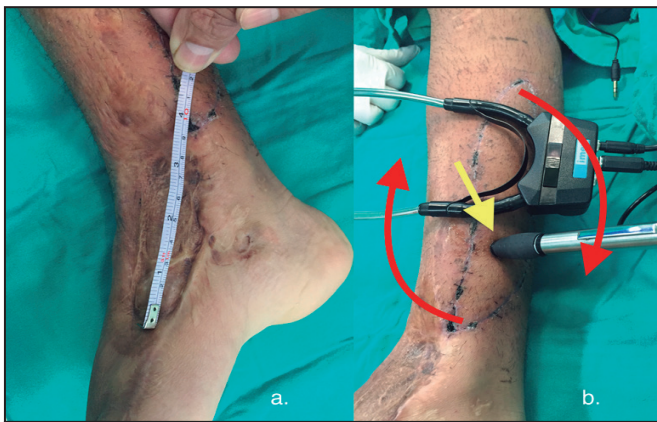
ISSN 0001-6012/2017/59/1/32-34

Acta Médica Costarricense, © 2017

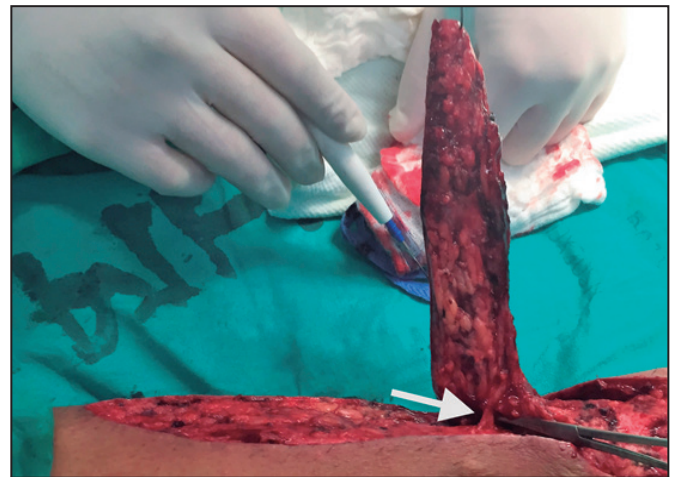
Colegio de Médicos y Cirujanos de Costa Rica

Históricamente la reconstrucción de tejidos blandos del pie y del tercio distal de la pierna ha constituido un gran desafío quirúrgico para el Cirujano Plástico debido a:<sup>1</sup>

- La escasa oferta de tejido disponible para reconstrucciones amplias a ese nivel, lo cual a su vez contribuye a la fácil exposición de huesos, tendones, vasos o nervios.



**Figura 1. A. Contractura cicatrizal de 4 cm x 9 cm que compromete estética y funcionalmente una zona de la cara medial del tercio distal de la pierna derecha y del dorso del pie derecho. B. Colgajo cutáneo basado en una arteria perforante de la arteria tibial posterior derecha, diseñado y retardado en un primer tiempo quirúrgico. La arteria perforante se localiza con un doppler (flecha amarilla) y será el eje de rotación de la propela en el segundo tiempo quirúrgico. Las flechas rojas muestran la dirección de rotación.**



**Figura 2. Colgajo cutáneo totalmente elevado en su extremo proximal. La flecha blanca muestra los vasos perforantes.**

- b. Las características anatómicas propias de los diferentes colgajos disponibles y sus arterias nutricias que no logran ser fiables para cubrir dicha zona.
- c. Que a pesar de los múltiples avances en materia de colgajos pediculados y libres, los riesgos de fracaso en cobertura distal de pierna y pie siguen siendo elevados,<sup>2</sup> especialmente en casos con compromiso vascular por comorbilidades como diabetes mellitus, enfermedad arterial periférica, insuficiencia venosa o tabaquismo, entre otras<sup>1</sup>.

Los colgajos en propela basados en vasos perforantes son colgajos locales que han ganado popularidad en los últimos años, lo cual ha revolucionado la reconstrucción de miembros inferiores, permitiendo la modificación del concepto de la escalera reconstructiva y variando a su vez los colgajos típicos de elección llamados “caballos de trabajo” como lo mencionan Wei y Celik en el 2003.<sup>3</sup>

## Caso clínico

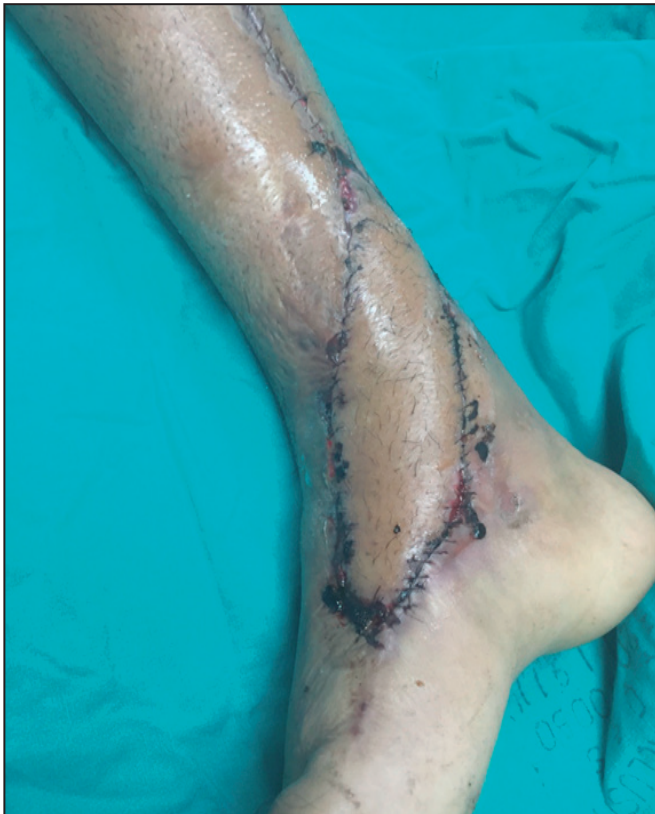Se presenta el caso de un paciente masculino de 14 años de edad, quien sufrió una fractura expuesta de tibia y peroné derechos a los 8 años de edad. Como producto de la cirugía reconstructiva realizada en ese momento, presentó una contractura cicatrizal de 4 cm x 9 cm que comprometía una zona del tercio distal de la pierna y del dorso del pie derecho, lo cual le produjo una alteración estética y funcional del tobillo derecho. El paciente fue llevado a sala de operaciones en un primer tiempo quirúrgico para retardar un colgajo cutáneo de 19 cm x 4 cm basado en una arteria perforante de la Arteria Tibial Posterior derecha especialmente diseñado para cubrir, en un segundo tiempo quirúrgico, el defecto de cobertura cutánea resultante de la resección de la contractura cicatrizal a nivel del dorso del pie y del tercio distal de la pierna derechos mediante rotación del colgajo cutáneo sobre el eje de la arteria perforante. (Figuras 1, 2 y 3). El sitio donador se cerró directamente.

## Discusión

En 1983, Asko-Seljavaara<sup>4</sup> acuñó el término “freestyle free flap” (colgajo libre de estilo libre) para referirse a colgajos basados en ramas cutáneas de las arterias braquial, radial y ulnar. Posteriormente, gracias a los trabajos anatómicos de Taylor y Palmer<sup>5</sup> surgió el concepto de angiosomas corporales, donde se describe que cada vaso “fuente” (arterial o venoso) con su respectiva irrigación a los tejidos comprendidos entre la piel y el hueso forma un bloque tridimensional, y que cada bloque se une a los demás circundantes mediante arterias anastomóticas.<sup>6</sup> Cualquier vaso arterial o venoso que surge de dichas arterias fuente o que drena en dichas venas fuente y que perfora la capa externa de la fascia profunda para irrigar la piel y la grasa subcutánea suprayacente se conoce como rama perforante cutánea.

El concepto de colgajo perforante fue descrito por primera vez por Koshima y Soeda en 1989.<sup>7</sup> En su trabajo lograron demostrar que un colgajo extenso de piel basado en una sola rama perforante muscular de la arteria epigástrica inferior profunda es capaz de sobrevivir sin necesidad de transferirlo con el músculo recto abdominal. Con este hallazgo, los colgajos perforantes se convierten en una revelación anatómica relativamente reciente, constituyendo una nueva opción reconstructiva pediculada o libre, que minimiza las complicaciones del área donadora y permite la elaboración de un colgajo con “estilo libre” como lo describen Wei y colaboradores en el 2001,<sup>8</sup> brindando un mejor resultado estético y un mejor aprovechamiento de los tejidos ante las diferentes necesidades reconstructivas.

En 1991, Hyakusoku y colaboradores<sup>9</sup> utilizaron por primera vez el término “colgajo en propela” para describir un colgajo adipocutáneo basado en un pedículo subcutáneo aleatorio, cuya isla de piel presentaba una longitud considerablemente mayor que su ancho, formado por dos porciones que simulaban las aletas de una hélice, una a cada lado del pedículo. El colgajo se



**Figura 3. Resultado final de la cobertura del defecto cutáneo de miembro inferior derecho con el colgajo cutáneo de perforante de la arteria tibial posterior derecha. Nótese el cierre directo del sitio donador.**

rotó 90 grados sobre su pedículo central, similarmente a una hélice, para cubrir defectos de piel a nivel de codo y axila por resección de contracturas cicatrizales. Posteriormente Hallock en el 2006<sup>10</sup> describió un colgajo similar basado en un vaso perforante esqueletonizado, pero la isla de piel fue rotada 180 grados, donde la aleta mayor cubría el defecto primario y la aleta menor facilitaba el cierre de la zona donadora.

Los colgajos perforantes en propela para la reconstrucción de tejidos en miembros inferiores permiten la cobertura cutánea con colgajos locales, minimizan la morbilidad de la zona donadora ya que permiten preservar la fascia, los músculos y los nervios cuando solamente se requiere la piel para la cobertura de un defecto y eliminan la preocupación del cirujano por las variaciones anatómicas arteriales del colgajo ya que con sólo identificar la rama perforante y disecarla en forma retrógrada es posible diseñar el colgajo con estilo libre como lo definen Wei y colaboradores en el 2001.<sup>8</sup> Por otra parte, al ser pediculados,

estos colgajos no requieren anastomosis microquirúrgicas por lo que se puede prescindir de personal especialmente entrenado en dichas técnicas quirúrgicas, lo cual también contribuye a disminuir los tiempos quirúrgicos, la necesidad de recuperación en una Unidad de Cuidado Intensivo y por lo tanto el costo económico total del tratamiento completo.

Con el fin de optimizar los resultados con colgajos perforantes se recomienda que los pacientes sean menores de 60 años y que no presenten comorbilidades como diabetes mellitus o arteriopatías ya que son factores de riesgo que predisponen al fracaso de este tipo de reconstrucciones.<sup>11</sup> Un adecuado cuidado postoperatorio disminuirá el compromiso vascular y aumentará las posibilidades de éxito de los colgajos por lo que se recomienda prestar especial atención a mantener el miembro elevado y ferulizado luego de la cirugía, conservar ventanas que permitan la constante valoración de los bordes del colgajo y utilizar vendajes que no ejerzan demasiada presión sobre el pedículo perforante.

## Referencias

1. Levin LS y Baumeister S. Capítulo 7: Extremidad Inferior. En: Wei FC, Mardini S, ed. Colgajos en cirugía reparadora. Barcelona: Elsevier, 2009. p. 63.
2. Bekara F, Herlin C, Somda S, de Runz A, Grolleau JL y Chaput B. Free versus perforator-pedicled propeller flaps in lower extremity reconstruction: What is the safest coverage? A meta-analysis. *Microsurgery*. 2016; Doi: 10.1002/micr.30047.
3. Wei FC y Celik N. Perforator flap entity. *Clin Plast Surg*. 2003; 30: 325-329.
4. Asko Seljavaara S. Free style free flaps. In: Programs and abstracts of the Seventh Congress of the International Society of Reconstructive Microsurgery. New York;1983.
5. Taylor G y Palmer JH. The vascular territories (angiosomes) of the body: experimental study and clinical applications. *Br J Plast Surg*. 1987; 40: 113-41.
6. Tailor GI. The angiosomes of the body and their supply to perforator flaps. *Clin Plast Surg*. 2003; 30: 3341-2.
7. Koshima I y Soeda S. Inferior epigastric artery skin flaps without rectus abdominis muscle. *Br J Plast Surg*. 1989; 42: 645-8.
8. Wei FC, Jain V, Suominen S y Chen HC. Confusion among perforator flaps: what is a true perforator flap? *Plast Reconstr Surg*. 2001; 107: 874-6.
9. Hyakusoku H, Yamamoto T, Fumiiri M. The propeller flap method. *Br J Plast Surg*. 1991; 44: 53-54.
10. Hallock GG. The propeller flap version of the adductor muscle perforator flap for coverage of ischial or trochanteric pressure sores. *Ann Plast Surg*. 2006; 56: 540-542.
11. Bekara F, Herlin C, Mojallal A, Sinna R, Ayestary B, Letois F et al. A systematic review and meta-analysis of perforator-pedicled propeller flaps in lower extremity defects: Identification of risk factors for complications. *Plast Reconstr Surg*. 2016; 137:314-31.