

Caso clínico

Secuencia de perfusión arterial reversa (TRAP) (Twin Reversed Arterial Perfusion, TRAP)

Laura Jiménez-Arredondo, Daniel Benavides-Sánchez, Néstor Ureña-Almanza y Joaquín Bustillos-Villavicencio

Resumen

Considerada como una complicación exclusiva de gestaciones múltiples monocoriales, la secuencia de perfusión arterial reversa se caracteriza por la presencia de un feto malformado que tiene un corazón rudimentario o ausente, con una perfusión desde el gemelo estructuralmente normal hacia el feto acárdico y una mortalidad del 100% en el feto acárdico y el 50% en el feto sano. Se reporta un caso clínico de una paciente de 15 años con embarazo gemelar monocorial de 27 semanas, referida al Hospital San Juan de Dios, en donde se le dio seguimiento diario con ultrasonido y se documentó el patrón ultrasonográfico anormal de sumación-colisión. A los 7 días de ingreso se decide la interrupción del embarazo por sospecha de coriamniotitis, naciendo un producto viable y otro polimalformado.

Descriptores: feto acárdico, terapia fetal, secuencia TRAP, ultrasonido Doppler, sumación-colisión.

Abstract

Considered an exclusive complication of monochorionic gestations, the TRAP sequence is characterized by the presence of a malformed fetus with a rudimentary or absent heart, in which there is an perfusion from the structurally normal twin to the acardiac fetus and a 100% mortality in the acardiac fetus and 50% in the healthy one. We present a clinical case of a 15 years old patient with monochorionic twin pregnancy of 27 weeks, referred to Hospital San Juan de Dios, where daily monitoring with ultrasound was done and an abnormal collision-summation pattern was documented and reported. After 7 days of admission chorioamnionitis was suspected and termination of the

pregnancy was decided resulting in a viable product and another with multiple malformations.

Keywords: acardiac twinning, fetal therapy, TRAP sequence, Doppler ultrasound, collision-summation.

Fecha recibido: 29 de abril 2016

Fecha aprobado: 25 de agosto 2016

La secuencia de perfusión arterial reversa conocida por sus siglas en inglés TRAP (twin reserved arterial perfusion), es una complicación rara, mortal y exclusiva de gestaciones múltiples monocoriales;¹⁻⁴ también es conocida en la bibliografía como “acardius” o “corangiopagus parasiticus”.⁵ Se presenta en 1 de cada 35000 embarazos, 1 de cada 100 gemelares monocoriales y 1 de cada 30 triples monocoriales.¹⁻⁴ El riesgo de recurrencia ha sido estimado en 1:10000.⁴ Se caracteriza por la presencia de un feto malformado con un corazón rudimentario no funcional o ausente, y que no tiene perfusión directa placentaria, sino que ésta le llega a través de una comunicación arterio-arterial (A-A) desde el gemelo estructuralmente normal (o feto bomba), y luego doblemente desoxigenada tras perfundir al acárdico, retornando al feto bomba por una conexión veno-venosa (V-V).¹⁻⁵ Se ha descrito en la patogénesis de esta secuencia, un defecto en la organogénesis producto de las anastomosis vasculares en la placenta durante el periodo embrionario temprano.⁴ En el diagnóstico prenatal es útil el ultrasonido Doppler cuyo patrón de flujo en el gemelo acárdico se determina por la existencia de un corazón contráctil primitivo o no y la naturaleza de las anastomosis vasculares entre los gemelos.

Caso clínico

Femenina de 15 años, ama de casa, conocida sana, con antecedentes personales no patológicos y quirúrgicos negativos. La fecha de la última menstruación fue el 19/11/14, con embarazo gemelar en control en hospital periférico donde se le realiza ultrasonido y se documenta un embarazo gemelar de 27 semanas, con un feto de aspecto normal y otro completamente malformado con polihidramnios importante, por lo que es referida al Hospital San Juan de Dios. A su ingreso la paciente se encuentra asintomática; se reporta con los siguientes hallazgos ultrasonográficos: Feto A: 160 latidos por minuto, normal y oligohidramnios. Feto B: 145 latidos por minuto polimalformado, con polihidramnios, anencefálico, con parte

Afiliación de los autores: Unidad de Perinatología, Hospital San Juan de Dios, Costa Rica.

✉ joaquin.bustillos@gmail.com

ISSN 0001-6012/2016/58/4/182-184

Acta Médica Costarricense, © 2016

Colegio de Médicos y Cirujanos
de Costa Rica

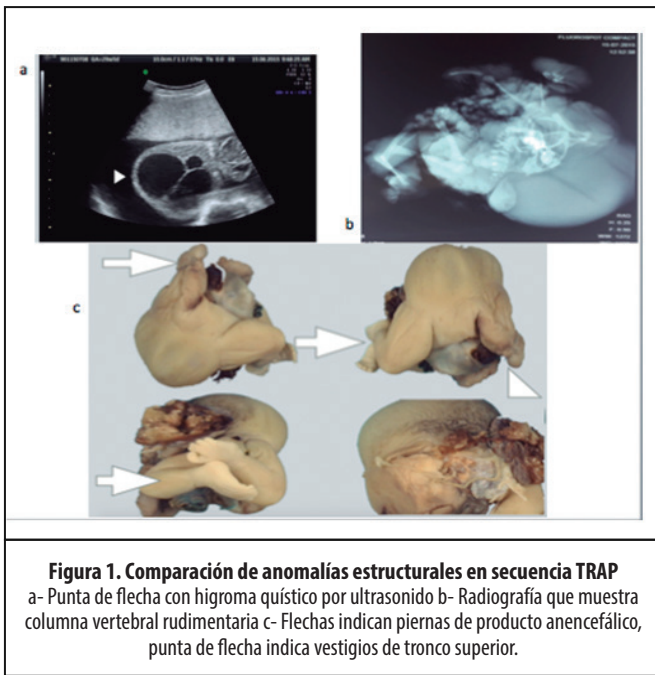


Figura 1. Comparación de anomalías estructurales en secuencia TRAP
 a- Punta de flecha con higroma quístico por ultrasonido b- Radiografía que muestra columna vertebral rudimentaria c- Flechas indican piernas de producto anencefálico, punta de flecha indica vestigios de tronco superior.

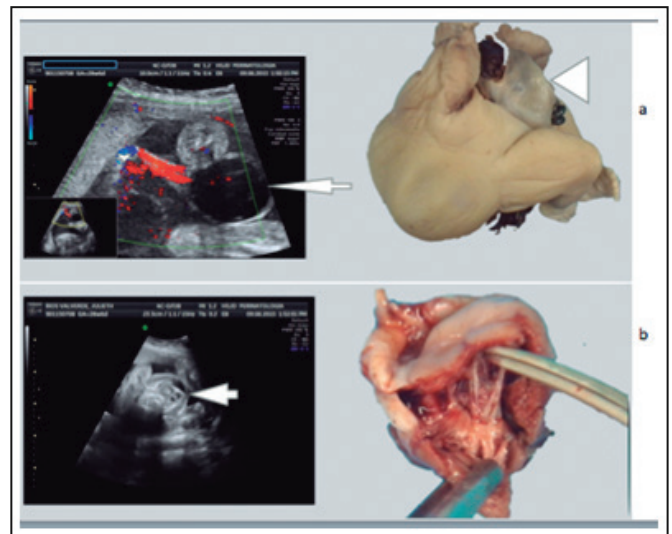


Figura 2. Alteraciones hemodinámicas visibles en secuencia TRAP.
 a- Imagen ultrasonográfica del onfalocele (flecha y punta de flecha) mostrando la entrada de los vasos sanguíneos umbilicales (color), al lado la pieza macroscópica b- Imagen ultrasonográfica del corazón rudimentario (flecha), al lado la pieza macroscópica

de la calota y una oreja, higroma quístico gigante, vestigios de miembros superiores, miembros inferiores presentes y columna vertebral rudimentaria (Figura 1), estómago, hígado y riñones presentes, onfalocele y corazón rudimentario (Figura 2), con aparente canal aurículoventricular y comunicación interauricular con *ostium primum* presente, frecuencia cardíaca fetal presente, hidrópico, ascitis presente y cordón de dos vasos, con secuencia reversa arterial, movimientos fetales presentes y patrón hemodinámico sumación-colisión (Figura 3).

A los siete días del ingreso, bajo la sospecha de corioamnionitis y con 27 semanas de gestación, se decide la interrupción mediante cesárea, obteniéndose un producto amorfo sin signos de vida y el otro vivo con Apgar 8/9, de menos de 1000g de peso al nacer. La paciente y el producto viable evolucionan sin complicaciones la primera semana posparto.

Discusión

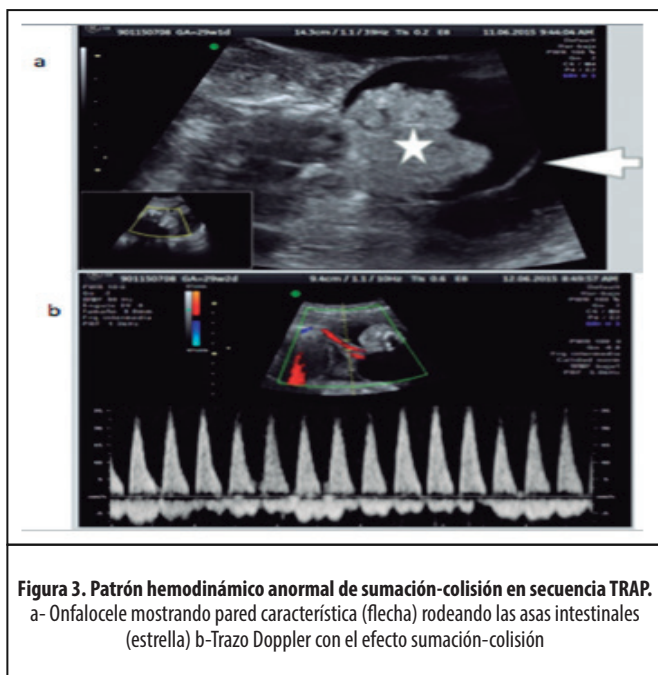
La frecuencia del embarazo gemelar monocorial es muy baja comparada con el bicorial, sin embargo, se considera que puede haber errores en el diagnóstico, subdiagnóstico prenatal o al momento del parto, así que probablemente su incidencia sea más alta, pero incluso con estas consideraciones, la secuencia TRAP con presencia de feto acárdico es sumamente rara.

El feto acárdico puede dividirse clínicamente en dos tipos: pseudoacárdico (presencia de estructuras cardíacas rudimentarias) y holocardia (ausencia de estructura cardíaca desarrollada), y estos a su vez se dividen en 4 subgrupos según la morfología: acárdico acefálico, acárdico *anceps*, acárdico *acormus*, acárdico *amorfus*.⁴ Este caso se clasificaría como acárdico acefálico, el más frecuente según la bibliografía. Cabe destacar que hay signos de mal pronóstico en el feto acárdico, como polihidramnios y flujo reverso de la arteria umbilical,⁴

los cuales estaban presentes en este caso y que llevan a un desenlace con alta mortalidad.

Se reporta un análisis de una serie de casos donde se evalúa la forma de la onda de flujo Doppler de la arteria umbilical, tanto en el gemelo acárdico como en el gemelo normal.⁶ En este caso se identificó el patrón “sumación-colisión”, que tiene las siguientes características: 1-flujo bidireccional que es bombeado en dos tasas de pulsaciones independientes y en dirección opuesta, 2-alteraciones cíclicas del flujo sanguíneo donde se producen latidos consecutivos, 3-cuando el pico de flujo hacia el acárdico alcanza su máximo, el flujo de sangre desde el acárdico también llega a su máximo, 4-la forma de la onda de flujo de sangre hacia el acárdico tiene un ancho variable, de vez en cuando con dos picos, se asemeja a la suma de dos flujos de sangre opuestos a diferentes velocidades.⁶ El patrón de sumación-colisión es la suma de dos flujos independientes colisionando como parte de la anastomosis arteria-arteria. Otros patrones Doppler se han identificado en reportes de casos.⁷⁻⁹

Para el manejo de este tipo de complicación en el embarazo gemelar monocorial, se describe la conducta expectante logrando una sobrevida aproximada en el 90%,⁴ versus el manejo profiláctico desde las 16 semanas con procedimientos agresivos desde que se detecta el flujo sanguíneo reverso.^{10,11} El tratamiento prenatal está indicado cuando hay datos que empeoren el pronóstico, y va desde un amniodrenaje, que no requirió esta paciente por ausencia de compromiso materno a consecuencias del polihidramnios, hasta diferentes técnicas de oclusión de la arteria umbilical a través de ultrasonido o fetoscopia;¹² esto último no es un procedimiento sencillo y puede empeorar el pronóstico. También hay opción a técnicas mínimamente invasivas que aumentan el éxito de la cirugía. Las diversas técnicas para la oclusión del cordón umbilical se han descrito con mejores resultados antes de la semana 24.¹³ Por la referencia de este caso después de las 24 semanas de gestación,



no se consideró útil esta técnica, así que se mantuvo una conducta expectante. Con la presencia de un feto malformado y el otro sin hallazgos relevantes que comprometieran su bienestar, el manejo expectante era lo más indicado.

El conocimiento de las complicaciones descritas en el embarazo gemelar monocorial hace necesario reforzar las iniciativas para un diagnóstico temprano y ofrecer un mejor pronóstico con las técnicas descritas para la sobrevivencia del feto bomba. No existe consenso en cuanto al momento ideal para la interrupción cuando existen estas complicaciones, sin embargo, sí para llevar la gestación lo más cercano al término.

Agradecimientos: un especial agradecimiento a la Dra. Adriana Murillo Chaves, médico asistente del Servicio de Patología del Hospital San Juan de Dios, por facilitar las imágenes de las piezas anatómo-patológicas, así como también a los médicos perinatólogos del Servicio de Obstetricia del Hospital San Juan

de Dios (Dr. Mora, Dr. Calderón, Dr. Parra, Dra. Saborío), por todo el apoyo en la elaboración del trabajo.

Referencias

- Gomez L, Molina F, Fresneda M, Padilla M. Secuencia TRAP: Diagnóstico, opciones de tratamiento y experiencia propia. *Rev Diagn Prenat.* 2012;23:160-66.
- Arias J, Huamán M, Aldoradín R. Embarazo gemelar con feto acárdico. *Rev Per Gin Obst.* 2006;52:257-61.
- Sáenz H, Herman I. Secuencia de perfusión arterial reversa en embarazo gemelar (TRAP) monocoriónico con feto acárdico. *Rev Per Gin Obst.* 2013;59:207-11.
- Sepúlveda W, Wong A, Pons A, Gutiérrez J, Corral E. Secuencia de perfusión arterial reversa, evaluación prenatal y tratamiento. *Rev Chil Ultras.* 2005;8:118-30.
- Shashidhar B, Kumar K, Sheela R, Kalyani R, Anithae N, Reddy P. Twin reversed arterial perfusion (TRAP) sequence (Acarius Amorphous): a case report and review of literature. *Int J Biol Med Res.* 2012;3:1453-55.
- Shih J, Shyu M, Hunag S, Jou H, Su Y y Hsieh F. Doppler waveform analysis of the intertwin blood flow in acardiac pregnancy: implications for pathogenesis. *Ultrasound Obstet Gynecol.* 1999;14:375-379.
- Saritha S, Anjankar S. Twin reversed arterial perfusion sequence (TRAP sequence). The acardiac/ acephalic twin. *Int J Anat Res.* 2013;1:140-44.
- López R, Lorente M, Martínez J, Rivero I, García O, Jódar M. Twin-reversed arterial perfusion sequence in a triple monochorionic pregnancy with two direct pump fetuses results in significant cyclic Doppler waveform. *Diagn Ther.* 2015;37:157-60.
- Anca F, Negru A, Mihart A, Grigoriu C, Bohiltea R, Serban A, Davila C. Special forms in twin pregnancy – acardiac twin/twin reversed arterial perfusion (TRAP) sequence. *J Med Lif.* 2015;8:517-22.
- Mone F, Devaseelan P, Ong S. Intervention versus a conservative approach in the management of TRAP sequence: a systematic review. *J Per Med.* 2015;44:619-29.
- Chen C. Acardiac Twinning (Twin reversed arterial perfusion sequence): a review of prenatal management. *Taiw J Obstet Gynecol.* 2005;44:105-15.
- Velasco M, Pérez G, Benavides J, López R, Hernández E. Evaluación y conducta clínica ante el embarazo gemelar monocorial complicado. *Perinatol Reprod Hum.* 2010; 24:248-56.
- Cob A, Bustillos J, Calderón E, Acevedo R, Mora J. Secuencia de perfusión arterial Reversa. *Rev Clin Esc Med.* 2014;4:8-14.