ELECTROCARDIOGRAMA DEL MES

Dra. Vivien Araya Gómez
Centro Cardiológico Integral
Teléf. 2221-2921 • 8990-0830
E-mail: vivien@ice.co.cr

El trazo que a continuación se presenta es de un paciente de 26 años de edad, masculino, que consulta por palpitaciones. De aspecto normal, PA 158/80, FC 86 lpm, a la auscultación presenta ruidos cardiacos arrítmicos por extrasístoles, sin datos de insuficiencia cardiaca. Un ecocardiograma transtorácico mostró DDVI 46, AI 39 mm, VD: 42 mm, FE 72%, PSAP 30 mmHg, contractilidad global normal.

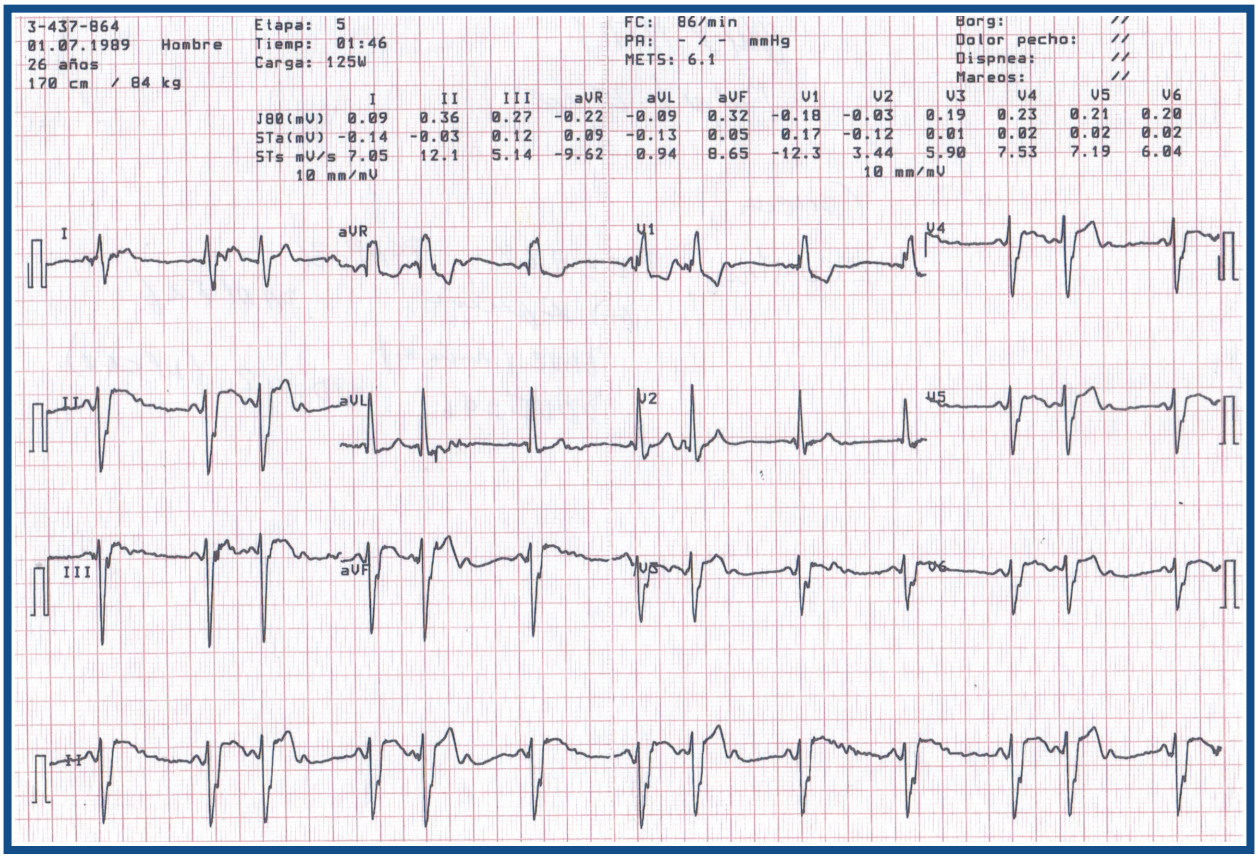

Marque la respuesta correcta:

- ☐ A. El paciente presenta un bloqueo de la subdivisión posterior izquierda del haz de His con bigeminismo atrial.
- ☐ B. Se registra un síndrome de preexcitación con bloqueo AV intermitente.
- ☐ C. Tiene un bloqueo de la rama derecha del haz de His (BRDHH) con bigeminismo atrial.
- ☐ D. Presenta una taquicardia atrial con bloqueo AV intermitente.

CC BY NC SA

RESPUESTA

El trazo no muestra un hemibloqueo de la subdivisión posterior izquierda debido a que eje está desviado a la izquierda y no a la derecha como ocurre en esos casos. No existe un bigeminismo atrial pues la distancia entre las ondas P no varía, se mantiene constante. Tampoco se documenta un síndrome de preexcitación, ya que no hay empastamiento inicial de los complejos QRS que sugiera la presencia de onda delta.

El trazo presenta un BRDHH, la FC atrial es de 125 lpm, la FC ventricular es en promedio 86 lpm, y se observa que algunas de las ondas P no conducen, sin embargo mantienen una relación de distancia exacta entre ellas, de modo que tenemos una taquicardia atrial con bloqueo a la conducción AV intermitente, por lo tanto la opción D es la correcta.

CC BY NC SA