

Citotoxicidad del cadmio en hepatocitos de ratón albino y sus posibles implicaciones en ambientes tropicales

Letty Marciano¹, Clarisa de R. Faría², Ingrid Carruyo¹ & Xiomara Montiel¹

1 Facultad Experimental de Ciencias, Departamento de Biología, Universidad del Zulia, Venezuela. Telefax (0261) 7483012; lettymarcano@cantv.net; letty_marcano@hotmail.com

2 Facultad de Medicina, Cátedra de Histología, Universidad del Zulia, Maracaibo, Zulia, Venezuela.

Correspondencia: Letty Marciano.

Recibido 20-I-2005. Corregido 21-VIII-2005. Aceptado 24-IX-2005.

Abstract. Cadmium citotoxicity in mice hepatocytes and implications on tropical environments. We analyzed phenotypic, structural and ultrastructural alterations induced by Cd²⁺ in hepatocytes extracted from Swiss Albino mice. Cadmium was given orally in watery solution of CdCl₂ during 100 days at concentrations of 50 ppm, 100 ppm and 150 ppm. In controls, distilled water alone was used. The samples were processed with the paraffin inclusion and hematoxylin-eosin coloration techniques for light microscopy. For transmission electron microscopy we used the conventional technique. We found phenotypic (size and weight differences) and physiologic changes (muscular weakness, unrest); at the structural level we noticed loss of trabecular disposition and of lobulillar architecture, lymphocyte agglomeration, vacuolization, dilatation of sinusoid and central vein, among others. The ultrastructural study evidenced alterations coincident with those seen with light microscopy, which were accentuated with the increase of metal concentration: nucleolus with a high number of fibrillar centers (50 ppm); voluminous lipidic drops in the cytoplasm, loose endoplasmic rough reticulum, cytoplasmatic vacuolization, altered lisosomes and peroxisomes (100 ppm); contracted nuclei with condensed cromatine, dilatation of intracellular space and mitochondria, and loss of fibrillar areas (150 ppm). Cadmium produces a toxic effect in the hepatic cells; the effect is more severe at higher concentration, leading to cellular necrosis. Rev. Biol. Trop. 54(2): 257-263. Epub 2006 Jun 01.

Key words: cadmium, citotoxicity, hepatocytes, histology, ultrastructure.

El uso del cadmio se ha extendido rápidamente y su eliminación se ha convertido en un problema de salud (Benin 1999), que se ha venido generalizando en los países latinoamericanos y esta teniendo un impacto en los ecosistemas tropicales (García-Céspedes *et al.* 2004, Salazar *et al.* 2004, Cordero *et al.* 2005). Este se obtiene como un subproducto de la fundición del cobre, plomo y cinc, y es utilizado en la industria de la galvanoplastia, en la fabricación de baterías y cerámicas, como pigmento en pinturas, como estabilizador de plásticos y en la elaboración de plaguicidas y fertilizantes (Doli 1993). Al ser fácilmente absorbido y acumulado en los tejidos por periodos largos,

el cadmio causa daños en diversos órganos (Swiergoz *et al.* 1998).

En los animales superiores el cadmio se acumula principalmente en hígado y riñón (Doli 1993), pudiendo llegar a concentraciones superiores a lo permisible según la Administración de Salud y Seguridad Ocupacional (OSHA 1992). En el organismo se une a la metalotio-neína (Hamada *et al.* 1996, Conto *et al.* 1997) y cuando su concentración sobrepasa la síntesis de esta proteína, induce alteraciones tales como: neuropatía, nefropatía, osteopatía y cáncer (Allison *et al.* 1996, Orłowski *et al.* 1998, Croute *et al.* 2000). En invertebrados, como crustáceos y moluscos, gran parte del cadmio

se une a la metalotioneína o bien a proteínas similares y se acumula en el hepatopáncreas en forma de complejos metalotioneína-cadmio (Rengel *et al.* 1993, Fernández *et al.* 2000).

Existen informes del efecto que produce el cadmio en organismos vivos; por ejemplo, en peces induce alteraciones del crecimiento y reproducción (Rengel *et al.* 1997, Bouche *et al.* 2000), en el cangrejo marino *Mitrax verrucosus* origina un significativo retardo en el desarrollo de las larvas (Rengel *et al.* 1993). También se ha establecido el efecto genotóxico y clastogénico tanto en tejido vegetal (Zhang y Yang 1994, Marcano *et al.* 1998) como en tejido animal (Sánchez-Galan *et al.* 2001) y en cultivos celulares (Azzouzi *et al.* 1994, Tsangaris y Tzortzatou-Stahopoulou 1998).

En el presente trabajo se realizó el estudio de las alteraciones histológicas y ultraestructurales en hepatocitos de ratones albino suizo (*Mus musculus*), expuestos experimentalmente al cloruro de cadmio (CdCl_2).

MATERIALES Y MÉTODOS

Se utilizaron 82 ratones hembras, destetados, de 22 días de nacidos, con una talla y peso promedio de 6.41 ± 0.53 cm y 22.34 ± 2.3 g, los cuales recibieron una dieta estándar basada en un alimento comercial (ratarina-purina), mantenidos y tratados de acuerdo a las "Normas de bioética y bioseguridad para la investigación con organismos vivos, ambiente y bioterios", establecidas por el Ministerio de Ciencia y Tecnología y el Fondo Nacional de Ciencia, Tecnología e Innovación (Venezuela), para el uso de animales de experimentación.

Los animales fueron distribuidos en tres grupos: Grupo A.- 16 ratones control, sometidos a ingesta *at libitum* con agua destilada por un período de 100 días. Grupos B, C y D, constituidos por 22 ratones cada uno, a los cuales se les sustituyó el agua destilada por solución de CdCl_2 a concentraciones de 50 ppm, 100 ppm y 150 ppm respectivamente.

Finalizada la fase experimental, los animales fueron anestesiados con éter, sacrificados y

extraído su hígado, que fue cortado en secciones sagitales y transversales, para ser procesado por microscopía óptica y electrónica.

Procesamiento para microscopía óptica.

Las muestras se fijaron en formaldehído al 40% tamponado con amortiguador fosfato 0.1 M pH 7.6 durante 3 días, luego deshidratadas en concentraciones crecientes de etanol, infiltradas e incluidas en parafina para la realización de cortes de 2 a 3 μ y su posterior tinción con la técnica de hematoxilina-eosina y observación en un fotomicroscopio, modelo Carl Zeiss.

Procesamiento para microscopía electrónica.

Se fijaron las muestras en glutaraldehído al 2% en amortiguador cacodilato 0.1 M pH 7.2 por 2 hr a temperatura ambiente y post-fijadas en tetraóxido de osmio al 1% en el mismo buffer por 1 hr. Posteriormente se deshidrató con etanol y óxido de propileno e infiltró en resina poliéster Araldita 502, realizándose cortes de 200 a 400 Å, que fueron teñidos por la técnica de acetato de uranilo y citrato de plomo, para ser observados en un microscopio electrónico de transmisión (Hitachi H-500) a 100 KV.

RESULTADOS

Cambios fenotípicos y/o fisiológicos.

Posterior a los 30 días de iniciado el ensayo, todos los animales expuestos al toxico comenzaron a presentar cambios, no observados en los controles, los cuales se acentuaron a medida que la concentración de CdCl_2 y el tiempo de exposición se incrementó, entre estos cambios se observó: pigmentación y caída del pelo, oscurecimiento de los ojos, debilidad muscular e intranquilidad. También se observaron diferencias en la talla y el peso con respecto a los controles al aplicar la prueba t de student (Cuadro 1).

Alteraciones histológicas.

En la Fig. 1 se presenta un corte histológico del lóbulo hepático control, mostrando la disposición trabecular, arquitectura lobulillar, luz de vena central y capilares sinusoides con patrones normales.

CUADRO 1
Peso y talla promedio de ratones control y expuestos a intoxicación con cloruro de cadmio durante 100 días

TABLE 1
Weigh and size of swiss albino mouse controls and exposed to intoxication with chloride of cadmium by 100 days

Concentración	Talla (cm)		Peso (gr)	
	Inicial	Final	Inicial	Final
Control	7.16 ± 0.50	9.41 ± 1.14	24.90 ± 2.67	31.05 ± 3.41
50 ppm	6.25 ± 0.81	9.10 ± 0.69*	21.30 ± 1.82	29.54 ± 1.67*
100 ppm	6.25 ± 0.34	9.0 ± 0.70*	21.00 ± 2.82	24.98 ± 0.05*
150 ppm	6.77 ± 0.50	8.96 ± 0.47*	22.77 ± 2.10	29.64 ± 3.38*
Promedio	6.60 ± 0.66	9.11 ± 0.75*	22.49 ± 2.35	28.80 ± 2.12*

* = $p < 0.05$.

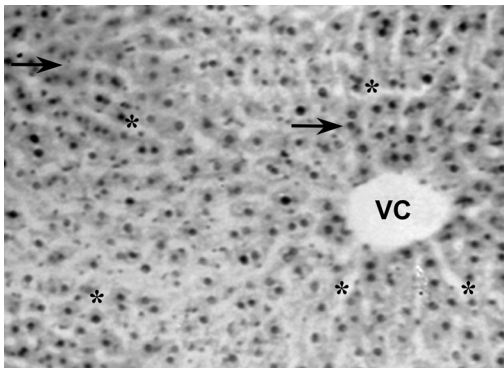


Fig. 1. Características histológicas usuales del lóbulo hepático control: Obsérvese la disposición trabecular (→), arquitectura lobulillar, luz de vena central (VC) y capilares sinusoides (*). 450 X.

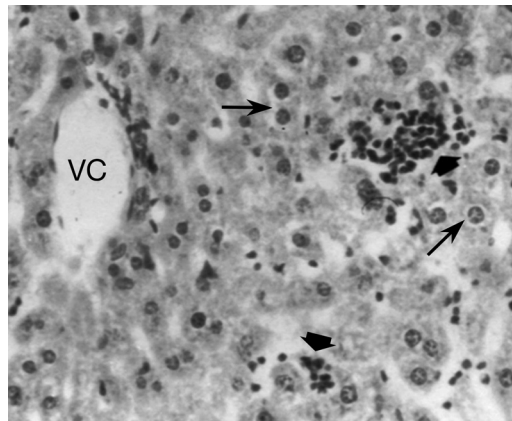


Fig. 2. Cambios histológicos por exposición a 50 ppm de CdCl_2 : Se muestra una gran variedad de lesiones tales como: pérdida de la disposición trabecular y de la arquitectura lobulillar, vacuolización citoplasmática (→), infiltración linfocitaria (↓) y vena central con luz discretamente dilatada (VC). 650 X.

El resultado del análisis de los ratones expuestos reveló diversas alteraciones histológicas en todos los animales sometidos a intoxicación con cloruro de cadmio (Cuadro 2). A 50 ppm (Fig. 2), se muestra pérdida de la disposición trabecular y de la arquitectura lobulillar, vacuolización citoplasmática, infiltración linfocitaria y vena central con luz discretamente dilatada. La Fig. 3. muestra los cambios histológicos ocasionados por la exposición a 100 ppm. Se observó vacuolización citoplasmática muy acentuada, heteropignosis nuclear,

dilatación de vasos sinusoides así como de la vena central, e infiltración linfocitaria infraparenquimatosa; se observa además la presencia de células binucleadas. La Fig. 4 muestra las alteraciones en los hepatocitos de animales expuestos a 150 ppm, obsérvese el tejido con pérdida total de su arquitectura, vacuolización citoplasmática, atipicidad celular con focos de necrosis e infiltración linfocitaria.

CUADRO 2

Porcentaje de alteraciones histológicas en tejido hepático de ratones expuestos a intoxicación con cloruro de cadmio por 100 días

TABLE 2

Percentage of histological alterations in hepatic tissue of swiss mouse albino exposed to intoxication with chloride of cadmium during 100 days

Concentración	Alteraciones expresadas en %					
	Pérdida disposición trabecular	Pérdida arquitectura lobulillar	Vacuolización citoplasmática	Infiltración linfocitaria	Heteropignosis nuclear	Dilatación de VS
50 ppm	50	40	50	60	-	26
100 ppm	82	80	100	100	10	50
150 ppm	100	100	44.4	66.7	58	*

VS: Vasos sanguíneos.

* : No se determinó por el deterioro del tejido.

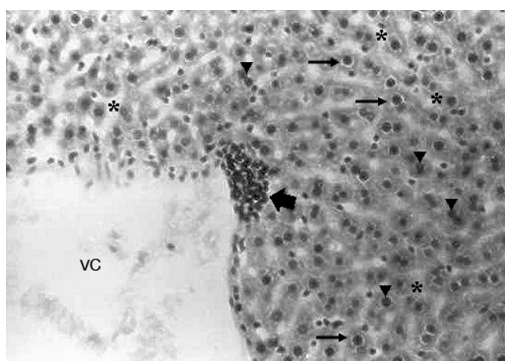


Fig. 3. Cambios histológicos por exposición a 100 ppm: Se observa vacuolización citoplasmática muy acentuada (↓), heteropignosis nuclear (▼), dilatación tanto de vasos sinusoides (*) como de la luz de la vena central (VC), e infiltración linfocitaria infraparenquimatosa (↙). 500 X.

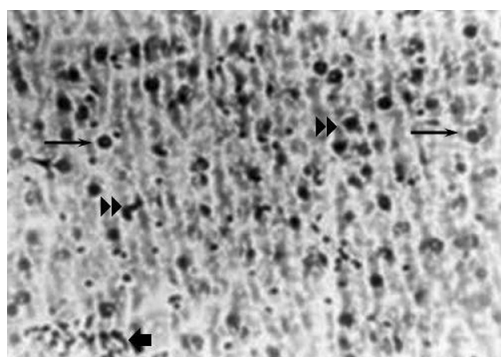


Fig. 4. Cambios histológicos por exposición a 150 ppm: Obsérvese el tejido con pérdida total de su arquitectura, vacuolización citoplasmática (↓), atipicidad celular con focos de necrosis (↘) e infiltración linfocitaria. (↓). 500 X.

Alteraciones ultraestructurales. El análisis ultraestructural refleja cambios en los organelos que se relacionan con un aumento de la actividad metabólica. A concentración de 50 ppm, se evidenció un aparente incremento en el tamaño de las gotas de lípidos; retículo endoplasmático rugoso (RER) abundante y distendido, rodeando frecuentemente a las mitocondrias (Fig. 5); también se observó un nucleolo caracterizado por la presencia de numerosos centros fibrilares (Fig. 6). A 100

ppm (Fig. 7), se presentan gotas de lípidos, vacuolización citoplasmática, en algunos casos abiertas al espacio extracelular y la presencia de lisosomas y peroxisomas alterados con un nucleóide pleomórfico en su interior. Cuando se aumenta la concentración hasta 150 ppm, los cambios observados fueron más drásticos, los núcleos se presentan contraídos con la cromatina condensada, existiendo dilatación en el espacio intercelular, vacuolización citoplasmática y áreas de pérdida mitocondrial y fibrilar (Fig. 8).

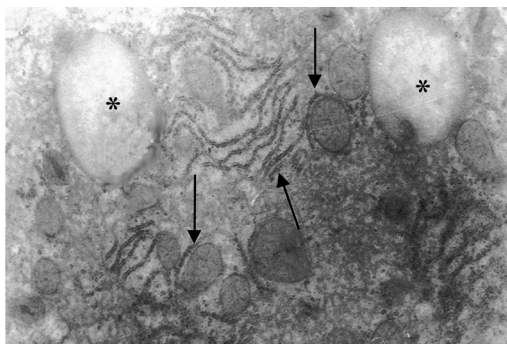


Fig. 5. Ultraestructura de hepatocito expuesto a 50 ppm: Se evidencia un incremento en el tamaño de las gotas de lípidos (*); RER abundante y distendido, rodeando frecuentemente a las mitocondrias (↓). 24.000 X.

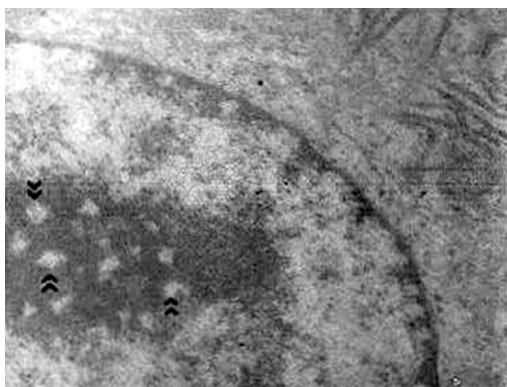


Fig. 6. Ultraestructura del nucléolo expuesto a 50 ppm: Se muestra la presencia de numerosos centros fibrilares (⇨). 20.000 X.

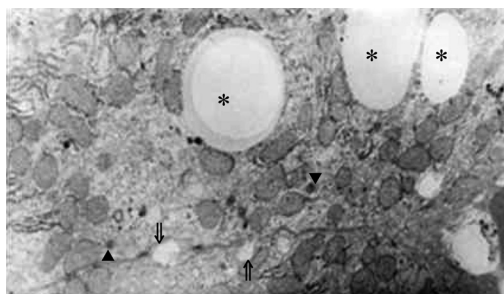


Fig. 7. Ultraestructura de hepatocito expuesto a 100 ppm: Se presentan gotas de lípido (*), vacuolización citoplasmática, en algunos casos abiertas al espacio extracelular (⇩), y la presencia de lisosomas y peroxisomas alterados con un nucleolus pleomórfico en su interior (▼). 16.000 X.

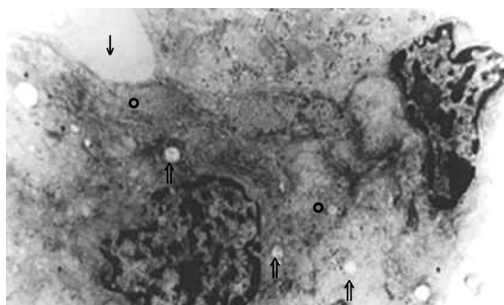


Fig. 8. Ultraestructura de hepatocito expuesto a 150 ppm: Los núcleos se presentan contraídos con la cromatina condensada, dilatación en el espacio intercelular (↓), vacuolización citoplasmática (⇩) y áreas de pérdida mitocondrial y fibrilar (○). 14.000 X.

DISCUSIÓN

Los resultados obtenidos por microscopía óptica, reflejan la citotóxicidad del metal posiblemente como consecuencia del efecto inhibitorio sobre las enzimas responsables del mantenimiento de la integridad celular, tal como lo señalan Vaglio *et al.* 1999. Korotkov *et al.* 1998 sugieren que el cadmio altera la estructura de la membrana celular y mitocondrial por su efecto inhibitorio sobre la actividad de las enzimas glutatión reductasa, glutatión peroxidasa y catalasa; reportando además cambios de permeabilidad de la membrana interna mitocondrial, instaurando un incremento de la

permeabilidad al K^{+2} y al H^{+2} . Koizumi *et al.* 1996 establecen que el cadmio produce inhibición de la ATPasa $Na^{+2} - K^{+2}$, originando un incremento del sodio intracelular lo cual ocasiona retención de agua e histólisis celular. Las manifestaciones reportadas en esta investigación son compatibles con una hepatitis crónica inespecífica (Cotran 1992, Doli 1993).

La presencia de células binucleadas observadas, podrían ser consecuencia de la despolimerización de la actina, proteína requerida para la citoquinesis en células animales (Wanz y Templeton 1996) y como consecuencia del papel antagónico del cadmio con el calcio (Koizumi *et al.* 1996, Carfagna *et al.* 1996).

La distensión, proliferación y disposición del RER alrededor de las mitocondrias, observadas en el análisis ultraestructural, pueden ser el resultado de reacciones del hepatocito ante el agente tóxico, probablemente producto del aumento en la síntesis de proteínas, evidenciada por la cantidad de centros fibrilares encontrados, ya que son considerados como organizadores nucleolares en fase activa o transcripcional (Scheers *et al.* 1994, Marcano *et al.* 2002). El incremento de gotas de lípidos y las variaciones en los peroxisomas, se relaciona con una alteración en el metabolismo de los lípidos tal y como lo describen Koizumi *et al.* 1996.

Las alteraciones observadas a 150 ppm son compatibles con una necrosis celular inducida por el tóxico, tal y como ha sido reportado por otros autores (Doli 1993, Orłowski *et al.* 1998).

Los resultados coinciden con los obtenidos utilizando este y otros metales en diversos sistemas biológicos (Cotran 1992, Rengel *et al.* 1997, Pulido *et al.* 1998, Benin *et al.* 1999, Marcano *et al.* 2001, 2002).

Los resultados permiten sugerir que el cadmio ejerce un efecto citotóxico en los hepatocitos de animales sometidos a intoxicación crónica, probablemente como consecuencia del estrés oxidativo y manifestado con alteraciones en la actividad biosintética y en el metabolismo de lípidos, el cual se hizo más severo con el aumento de la concentración, pudiendo conllevar a una necrosis celular.

AGRADECIMIENTO

Las autoras expresan su agradecimiento a la División de Investigación de la Facultad Experimental de Ciencias y al Consejo Científico y Humanístico (CONDES) de la Universidad del Zulia por el financiamiento de éste trabajo.

RESUMEN

Se realizó un análisis de las alteraciones fenotípicas, estructurales y ultraestructurales inducidas por Cd²⁺ en hepatocitos de ratón albino suizo. El metal fue

suministrado vía oral en solución acuosa de CdCl₂ durante 100 días a concentraciones de 50 ppm, 100 ppm y 150 ppm, en los controles la solución de cadmio fue sustituida por agua destilada. Las muestras fueron procesadas utilizando la técnica de inclusión en parafina y teñidas con hematoxilina-eosina para microscopía óptica y por la técnica convencional para microscopía electrónica de transmisión. Identificamos cambios fenotípicos (diferencias entre talla y peso) y fisiológicos (debilidad muscular e intranquilidad); a nivel histológico, pérdida de la disposición trabecular y de la arquitectura lobulillar, focos de aglomerados linfocíticos, vacuolización, dilatación de sinusoides y de la vena central. El estudio ultraestructural señala diversas alteraciones tales como: nucléolo con un elevado número de centros fibrilares (50 ppm); voluminosas gotas de lípidos en el citoplasma, retículo endoplasmático rugoso distendido, vacuolización citoplasmática, lisosomas y peroxisomas alterados (100 ppm); núcleos contraídos con cromatina condensada, dilatación en el espacio intracelular y áreas de pérdida mitocondrial y fibrilar (150 ppm). Sugerimos que el cadmio ejerce un efecto tóxico en las células hepáticas el cual se hace más severo con el aumento de la concentración, llevando a la necrosis celular.

Palabras clave: cadmio, citotoxicidad, hepatocitos, histología, ultraestructura.

REFERENCIAS

- Allison, K., E. Cerny, D. Smith, A. Wagh & M. Bhattacharyya. 1996. Effects of Cadmium on Osteoclast Formation and Activity in Vitro. *Toxicol. Appl. Pharm.* 140: 451-460.
- Azzouzi, B., G. Tsangaris, O. Pellegrini & J. Benveniste. 1994. Cadmium induce apoptosis in a human cell T line. *Toxicology* 88: 127-139.
- Benin, A., J. Sargent, M. Dalton & S. Rodaks. 1999. High concentrations of heavy metals in neighborhoods near ore smelters in northern Mexico. *Environ. Health. Persp.* 107: 4.
- Bouché, L., F. Habets, S. Biagianti-Risbourg & G. Vernet. 2000. Toxic effects and bioaccumulation of admium in the aquatic oligochaete *Tubifex tubifex* M. *Ecotox. Environ. Safe.* 46: 246-251.
- Carfagna, Ma., G. Ponsier & B. Muhoberac. 1996. Inhibition of ATPase activity in rat synaptic plasma membranes by simultaneous exposure to metals. *Chem. Biol. Interac.* 100: 53-65.
- Conto, C., M. Petit-Ramel, R. Faure & D. Garin. 1997. Cadmium bioaccumulation in Carp (*Cyprinus carpio*) tissues during long-term high exposure: analysis by inductively coupled plasma-mass spectrometry. *Ecotox.. Environ. Safe.* 38: 137-143.

- Cordero, J., M. Guevara, E. Morales & C. Lodeiros. 2005. Efecto de metales pesados en el crecimiento de la microalga tropical *Tetraselmis chuii* (Prasinophyceae). *Rev. Biol. Trop.* 53: 325-330.
- Cotran. R. 1992. Patología Estructural y Funcional. Interamericana. Vol. II. México, D.F. 1012. p.
- Croute, F., B. Beau, C. Arrabit, Y. Gaubin, F. Delmas, J.C. Murat & J.P. Soleilhavoup. 2000. Pattern of Stress Protein Expression in Human Lung Cell-Line A549 after Short- or Long-Term Exposure to Cadmium. *Environ. Health. Persp.* 108(1): 55-60.
- Doli, R. 1993. Cadmium in the human environment. Toxicity and Carcinogenicity. Oxford University, Oxford, Inglaterra. 496 p.
- Fernández-Leborans, G. & Y. Olalla Herrero. 2000. Toxicity and bioaccumulation of lead and cadmium in marine protozoan communities. *Ecotox. Environ. Safe.* 47: 266-276.
- García-Céspedes, J., J. Acuña-González & J.A. Vargas-Zamora. 2004. Metales traza en sedimentos costeros de Costa Rica. *Rev. Biol. Trop.* 52 (Supl. 3A): 51-60.
- Hamada, T., T. Sasaguri, A. Tanimoto, N. Arima., S. Shimajiri., T. Abe & Y. Sasaguri. 1996. Apoptosis of Human Kidney 293 Cells Is Promoted by Polymerized Cadmium-Metallothionein. *Biochem. Biophys. Res. Commun.* 219: 829-834.
- Koizumi, T., H. Shirakura, H. Kumagai, H. Tatsumoto & T. Suzuki. 1996. Mechanism of cadmium induce cytotoxicity in rat hepatocytes: cadmium induce active oxygen - related permeability changes of the plasma membrane. *Toxicology* 114: 125-134.
- Korotkov, S., I. Skuiskii & V. Giazunov. 1998. Cd⁺² effects on respiration and swelling of rat liver mitochondria were modified by monovalent cations. *J. Inorg. Biochem.* 70: 17-23.
- Marcano, L., X. Montiel, I. Carruyo, M. Bracho & L. Atencio. 1998. Efecto mitotóxico y genotóxico del cadmio en células meristemáticas de cebolla (*Allium cepa* L.). *Ciencia* 6(2): 93-99.
- Marcano, L., I. Carruyo & X. Montiel. 2001. Alteraciones citológicas inducidas por el cadmio en células meristemáticas de raíces de cebolla (*Allium cepa* L.). *Rev. Fac. Agrom.* 18: 247-487.
- Marcano, L., I. Carruyo, A. Del Campo & X. Montiel. 2002. Effect of cadmium on the nucleoli of meristematic cells of onion *Allium cepa* L: An ultrastructural study. *Environ. Res.* 88: 30-35.
- Occupational Safety & Health Administration. (OSHA). 1992. Occupational Exposure to Cadmium. Std. 29CFR 1910-1927.
- Orlowski, C., J. Piotrowski, J. Subdys & A. Gras. 1998. Urinary cadmium as indicator of renal cadmium in humans and autopsy study. *Hum. Exp. Toxicol.* 17: 302-306.
- Pulido, M., A. Rodríguez, H. Finol, A. Márquez, M. Girón, I. Aguilar & B. Bello. 1998. Ultrastructural changes in mouse hepatocytes caused by *Crotalus vegrandis* venom. International Congress on Electron Microscopy. Cancun, Mexico. (CD).
- Rengel, I., K. Chung, J. Bolaños & J. Fermín. 1993. Efecto de la interacción entre el cadmio, la salinidad y la temperatura sobre el desarrollo larvar de *Mithrax verrucosus*. Milne Edward. 1832. (Crustacea, Decapoda, Majidae). *Ciencia* 1: 13-25.
- Rengel, I., R. Salas, M. Chávez, A. González, B. Borges & E. Bonalde. 1997. Respuestas histológicas y genéticas inducidas por el cadmio en la tilapia roja (Pices; Cichlidae, *Oreochromis* sp). *Ciencia* 5(3): 191-204.
- Salazar M., A., O.G. Lizano & E.J. Alfaro. 2004. Composición de sedimentos en las zonas costeras de Costa Rica utilizando Fluorescencia de Rayos-X (FRX). *Rev. Biol. Trop.* 52 (Suppl. 2): 61-75.
- Sánchez-Galán, S., A. Linde, F. Aylion & E. García-Vazquez. 2001. Induction of micronuclei in Eei (*Anguilla anguilla* L.) by heavy metals. *Ecotox. Environ. Safe.* 49: 139-143.
- Scheers, S. & D. Weisemberg. 1994. The nucleolus. *Curr. Cell Biol.* 6: 354-359.
- Swiergosz, R., M. Zakrzewska, K. Sawicka-Kapusta, K. Bacia & I. Janowska. 1998. Accumulation of cadmium in and its effect on bank Vole tissues after chronic exposure. *Ecotox. Environ. Safe.* 41: 130-136.
- Tsangaris, E. & F. Tzortzatou-Stahopoulou. 1998. Cadmium induces apoptosis differentially on immune system cell lines. *Toxicology* 128: 143-150.
- Vaglio, A. & C. Lansdriscina. 1999. Changes in liver enzyme activity in the Teleost *Sparus aurata* in response to cadmium intoxication. *Ecotox. Environ. Safe.* 43: 111-116.
- Wang, Z. & D. Templeton. 1996. Cellular Factors Mediate Cadmium-Dependent Actin Depolymerization. *Toxicol. Appl. Pharm.* 139: 115-121.
- Zhang, Y. & X. Yang. 1994. The toxic effects of cadmium on cell division and chromosomal morphology of *Hordeum vulgare*. *Mutation Res.* 312: 121-126.