

## Fluorosis. Antivet contra ácido clorhídrico.

### Fluoride. Antivet vs hydrochloric acid

Revista Odontología Vital

<https://revistas.ulatina.ac.cr/index.php/odontologiavital>  
ISSN: 2215-5740

Recibido: Diciembre 2021  
Aceptado: Mayo 2022  
Publicado: Setiembre 2022

1. Acosta Enríquez, Elsa María  
Universidad del Valle de México,  
Campus Hermosillo, Mexico  
ORCID: 0000-0002-2200-7073  
Correo electrónico: Dra.acostaelsa@gmail.com

2. Carro Hernández, Ennio Hector  
Universidad del Valle de México,  
Campus Hermosillo, Mexico  
ORCID 0000-0002-5069-152X  
Correo electrónico: ennio.carroh@hotmail.com

#### RESUMEN

##### Introducción:

La fluorosis dental es una hipomineralización del esmalte producida como respuesta a la ingesta de flúor por un período prolongado durante la formación del esmalte.

Es una alteración irreversible, que clínicamente se caracteriza por la presencia de delgadas líneas blanquecinas distribuidas en el esmalte dental correspondientes a la disposición de las periquimatas, y en grados más avanzados de la enfermedad se observan cambios en toda la superficie del esmalte, que adquiere un aspecto opaco, como de piedra caliza.

En los niveles más severos de fluorosis dental, la presencia de hipomineralización, y el aumento en la porosidad del esmalte dental propicia la pérdida de porciones importantes de su estructura, produciendo fracturas, por lo que se deteriora la apariencia y funcionalidad de los dientes afectados. (1) La OMS recomienda que el valor de referencia para el fluoruro en el agua potable es de 1,5 mg / l. (2) El flúor es un gas halógeno, el más electronegativo de los elementos de la tabla periódica, con número atómico 19, prácticamente no existe libre en la naturaleza, sino asociado a otros elementos como: calcio y sodio.

La principal vía de incorporación del flúor en el organismo humano es la digestiva. Es absorbido rápidamente en la mucosa del intestino delgado y del estómago, por un simple fenómeno de difusión. Una vez absorbido, el flúor pasa a la sangre y se distribuye en los tejidos, depositándose preferentemente en los tejidos duros; se elimina por todas las vías de excreción, principalmente por orina.

Acosta Enríquez, Elsa M. 1; Carro Hernández, Ennio H.2. Fluorosis - Antivet contra ácido clorhídrico. Odontología Vital No. 37, Vol 1, 8-19. 2022, ISSN:2215-5740

La cantidad de flúor en el organismo es variable y depende de la ingestión, inhalación, absorción y eliminación, así como de las características de los compuestos. Generalmente se concentra en huesos, cartílagos, dientes y placa bacteriana.

El depósito de flúor varía con la edad y la excreción. En los niños, el 50% se fija en huesos y dientes en formación; en adultos, se deposita básicamente en huesos. (3) Existen diversos métodos para su eliminación. En esta investigación se realizaron 18 procedimientos a pacientes de ambos sexos. La metodología fue dividir en dos grupos de 8 personas cada uno, en el cual se utilizó Antivet en el primer grupo y ácido clorhídrico al 18% en el segundo grupo. Los casos fueron seleccionados al azar y posteriormente se observaron los cambios clínicos con cada grupo.

En el primer grupo de personas que utilizaron Antivet, se mostró que en casos severos de fluorosis no era un método tan eficaz, ya que no elimina por completo las manchas marrones, sin embargo, es un procedimiento muy bueno para uso clínico cuando los grados de fluorosis son menores.

En el segundo grupo de personas que utilizaron ácido clorhídrico al 18% se demostró la eficacia del tratamiento en fluorosis de grados avanzados, donde el esmalte está más del 50% dañado, por lo que es un excelente método de tratamiento con el debido control en su manipulación.

#### **Objetivo:**

saber diferenciar los tipos de materiales y conocer los diferentes métodos para eliminación de flúor así como mostrar la diferencia entre tratamientos.

#### **Metodología:**

El tipo de estudio es explicativo y con el cual se espera contribuir al desarrollo del conocimiento científico.

Su realización supone el ánimo de contribuir al desarrollo del saber científico. Consistió en seleccionar 16 pacientes, masculinos y femeninos y de distintas edades de entre 15 y 40 años. Se dividieron al azar, en 2 grupos de 8 personas cada uno para tratarlos con 2 productos diferentes. El primer grupo fue tratado con ácido clorhídrico al 18% y el segundo grupo con la marca comercial Antivet.

#### **Resultado y conclusión:**

La fluorosis dental es causada por ingestas excesivas de flúor. El uso del ácido clorhídrico es corrosivo, su aroma es penetrante y los cuidados con el paciente son mayores, ya que un mal uso al tener contacto con piel o mucosa creará necrosis. El Antivet tiene desventajas de costo y disponibilidad, pero su ventaja es que brinda más seguridad en su manipulación.

#### **PALABRAS CLAVE:**

toxicidad, endémico, fluorosis, necrosis, ácido clorhídrico.

#### **ABSTRACT**

#### **Introduction:**

Dental fluorosis is a hypomineralization of the enamel produced due to fluoride intake for a prolonged time during enamel formation. It is an irreversible alteration, which is clinically characterized by the presence of thin whitish lines distributed in the dental enamel corresponding to the disposition of the perikymata. In more advanced degrees of the disease, changes are observed in

the entire enamel surface, which acquires an opaque appearance, like limestone. In the most severe levels of dental fluorosis, the presence of hypomineralization and increased porosity of the dental enamel leads to the loss of essential portions of its structure, producing fractures, thus deteriorating the appearance and functionality of the affected teeth. (1) The WHO recommends that the reference value for fluoride in drinking water is 1.5 mg/l. (2) Fluoride is a halogen gas, the most electronegative of the periodic table elements, with atomic number 19. It practically does not exist free in nature but is associated with other elements such as calcium and sodium.

The primary way of incorporating fluorine into the human organism is through the digestive system. It is rapidly absorbed in the mucosa of the small intestine and stomach by a simple phenomenon of diffusion. Once absorbed, fluoride passes into the blood and is distributed in the tissues, preferentially deposited in hard tissues; it is eliminated by all excretion routes, mainly by the urine.

The amount of fluoride in the body is variable and depends on ingestion, inhalation, absorption, elimination, and the characteristics of the compounds. It is generally concentrated in bones, cartilage, teeth, and bacterial plaque. Fluoride deposition varies with age and excretion. In children, 50% is fixed in bones and teeth information; it is basically deposited in bones in adults. (3) There are various methods for its elimination. In this research, 18 procedures were performed on patients of both sexes. The methodology was divided into two groups of 8 persons

each, in which Antivet was used in the first group and 18% hydrochloric acid in the second group. The cases were randomly selected, and subsequently, the clinical changes were observed in each group.

In the first group of people who used Antivet, it was shown that in severe cases of fluorosis, it was not such an effective method since it does not completely eliminate the brown stains. However, it is a very effective method for clinical use when the degrees of fluorosis are lower.

In the second group of people who used 18% hydrochloric acid, the effectiveness of the treatment was demonstrated in advanced degrees of fluorosis, where the enamel is more than 50% damaged, making it an excellent method of treatment with due control in its manipulation.

#### **Objective:**

To differentiate the types of materials and to know the different methods for fluoride elimination as well as to show the difference between treatments.

#### **Methodology:**

The type of study is explanatory, and it is expected to contribute to the development of scientific knowledge. It was carried out to contribute to the development of scientific knowledge. It consisted of selecting 16 patients of both sexes and of different ages between 15 and 40 years old. They were randomly divided into two groups of 8 persons, each to be treated with two different products. The first group was treated with 18% hydrochloric acid, and the second group with the commercial brand Antivet.

### **Result and conclusion:**

Dental fluorosis is caused by excessive fluoride intake. Hydrochloric acid is corrosive, its aroma is penetrating, and the care with the patient is greater since a wrong use when in contact with skin or mucosa will create necrosis. Antivet has disadvantages of cost and availability, but its advantage is that it provides more safety in its handling.

### **KEYWORDS :**

toxicity, endemic, fluorosis, emaciation, necrosis, hydrochloric acid.

## **INTRODUCCIÓN**

El flúor es un componente natural del agua y se considera esencial, pensando en la resistencia a la caries dental.

La ingesta total a 1, 2 y 3 años de edad, si es posible, estará limitada a 0,5, 1,0 y 1,5 mg / día, respectivamente, siendo que no más del 75% venga en forma de fluoruros solubles del agua de consumo. La ingesta de adultos superiores a 5 mg de fluoruro por día de todas las fuentes probablemente representa un riesgo significativo de fluorosis esquelética.

En 1984 la Organización Mundial de la Salud recomienda que en las regiones de clima cálido, la concentración de flúor deberá permanecer por debajo de 1 ppm y para climas fríos podría subir hasta 1.2 ppm. En los lugares más fríos se recomienda 0,9 - 1,7 ppm. En los lugares más calientes en cambio, el límite debe ser 0,6 ppm.

Esta diferencia es porque las regiones de clima cálido consumen más cantidad de agua debido al exceso de calor y, por lo tanto, se consume más flúor.

El desarrollo dental tiene varias etapas, las cuales describiremos de la siguiente manera:

### **FORMACIÓN DEL ESMALTE.**

Es el resultado de una síntesis excepcional y única de proteínas, así como del funcionamiento altamente especializado en el crecimiento y organización de los cristales de apatita. Estadios. Desarrollo y formación del patrón coronario.

### **BROTE O YEMA:**

Es el producto de la proliferación de las células de la lámina dentaria donde el germen dental está constituido por células periféricas cuboides y células centrales o internas poligonales. 7 semanas.

### **ESTADIO DE CASQUETE:**

Proliferación desigual del brote a expensas de sus caras laterales o bordes y determina la formación de una concavidad en su cara profunda por lo que adquiere la forma de un casquete.

### **ESTADIO DE CAMPANA:**

Ocurre sobre la 14 a 18 semanas de vida intrauterina. Se acentúa la invaginación del epitelio dental interno adquiriendo así el aspecto típico de una campana.

### **CAMPANA AVANZADA:**

Antes de que los odontoblastos empiecen a sintetizar y secretar la matriz dentinaria, los ameloblastos jóvenes que por citodiferenciación han adquirido el aspecto de células cilíndricas que experimentan cambio de polaridad de sus organoides. (4,5,6)

### **Clasificación de la fluorosis dental.**

Durante las décadas de los años 30, Deán y colaboradores condujeron

varias encuestas epidemiológicas para establecer la relación entre el esmalte moteado. Deán sugirió una clasificación de 7 categorías, dependiendo del grado de los cambios clínicos del esmalte. (7).

### **Clasificación clínica de fluorosis dental según índice TF, basada en cambios**

0.- Se caracteriza por esmalte normal, liso, translúcido, cristalina, y color uniforme. Estas características permanecen aún después de secarlo con aire prolongadamente.

1.- Esmalte normal, liso, translúcido y cristalino, acompañado por finas líneas blancas, opacos horizontales, siguiendo la conformación de periquimatías, las que se observan en el momento de secar el esmalte.

2.- Esmalte normal, liso, translúcido, acompañado por gruesas líneas blancas opacas horizontales siguiendo la conformación de las periquimatías con la presencia de manchones blancos opacos.

3.- Esmalte normal, liso, translúcido, acompañado por líneas blancas opacas de mayor amplitud, acentuándose en las zonas de las periquimatías con manchones de mayor amplitud, manchones blancos opacos y de color que varía de amarillo hasta el café, dispersos sobre la superficie del esmalte, dando la característica de veteado.

4.- Toda la superficie exhibe una marcada opacidad parecida al blanco tiza o gris, pudiendo estar acompañado con betas y manchas de color desde amarillo a marrón y también aparecen partes

desgastadas por atracción.

5.- Superficie totalmente blanca opaca, con pérdida de partículas superficiales con cráteres redondos menores de 2 mm.

6.- Superficie totalmente blanca opaca, con mayor cantidad de cráteres, formando bandas horizontales de esmalte faltante.

7.- Superficie totalmente blanca opaca con pérdida de superficie de esmalte en áreas irregulares, iniciando en el tercio incisal u oclusal, este será menor de 50% de la superficie de esmalte.

8.- Pérdida de superficie de esmalte abarcando un área mayor del 50%. El remanente de esmalte es blanco opaco.

9.- Pérdida de la mayor parte de la superficie del esmalte.

### **DIAGNÓSTICO DIFERENCIAL DE FLUOROSIS DEL ESMALTE**


Área afectada. Forma de la lesión. Demacración. Color. Dientes afectados. Hipoplasia. Detección.

### **TÉCNICAS DE MICROABRASIÓN**

El origen de los sistemas para tratar el esmalte fluorótico datan de los trabajos separados de McKay, Kne y McCloskey, quienes señalaron el hecho de que disolución química de la superficie del esmalte, usando ácido clorhídrico concentrado, permite al dentista poco control sobre la remoción del esmalte.

Sin embargo, si el ácido es mezclado con un agente abrasivo que pueda pulir el esmalte y que contenga el ácido en

Figura 1 - Clasificación clínica de Fluorosis dental según índice TF. Fuente Dr. Espinoza



el lugar deseado, su efecto podrá ser controlado.

Fue necesario buscar el uso de algún tipo de aplicador con la posibilidad de ejercer una presión suave y uniforme sobre la superficie del esmalte, además de tener la capacidad de frotar la pasta ácida con pómez.

Es también importante lavar periódicamente la solución ácida y renovarla.

De estas ideas surgieron tratamientos en los que se utilizaba el polvo de pómez mezclado con ácido clorhídrico y, con la ayuda de un trozo de madera,

se efectuaba el blanqueamiento frotando la superficie.

A principios de los años 90 Croll T. Propone un sistema rotatorio a base de copas rígidas de silicón montadas en una base metálica y adaptada para una pieza de baja velocidad.

#### LOS INICIOS DE UNA NUEVA TÉCNICA

Después de varios intentos Espinosa R. (1995) desarrolló un sistema para el tratamiento de la fluorosis dental denominado "micro abrasión modificada" basado en una pasta de ácido clorhídrico al 18% y arena de piedra pómez junto con un sistema rotatorio a base de "pulidores de superficie" de acrílico.

## TRATAMIENTO DEPENDIENDO DEL GRADO DE FLUOROSIS

- a) Micro abrasión
- b) Macro abrasión
- c) Blanqueamiento
- d) Restaurativo

Para los tres primeros grados TF micro abrasión, del 4 al 6 TF, se inicia con una macro abrasión 50 a 100 um seguida por la micro abrasión y por último el blanqueamiento ambulatorio. (8).

En el grado TF 7 tratamiento combinado con restaurativo.

En los grados TF 8 y 9 se tratan con resinas compuestas o carillas de porcelana o coronas completas de porcelana.

### ÁCIDO CLORHÍDRICO

El HCl se genera por la combinación de un átomo de cloro Cl con uno de hidrógeno H. En su conformación intervienen los elementos: agua, en proporción del 63%. Y cloruro de hidrógeno en proporción del 37%. Por otro lado, está clasificado como un ácido fuerte que, sin embargo, se diluye en agua de manera completa. Su corrosividad está sujeta al nivel de concentración, pero, aún en niveles bajos, mantiene su gran potencialidad cáustica. (9).

### ANTIVET

Eficaz y confiable desmanchado dental, en una sola sesión de consultorio. Actúa directamente sobre las manchas que ocasiona la fluorosis por ionización sin desgastar el esmalte, de manera muy sencilla, rápida y permanente. De fácil

aplicación y no deja sensibilidad en los dientes

## METODOLOGÍA

El tipo de estudio es explicativo y con el cual se espera contribuir al desarrollo del conocimiento científico. Su realización supone el ánimo de contribuir al desarrollo del conocimiento científico.

La metodología consistió en seleccionar 16 pacientes de ambos sexos y distintas edades de entre 15 y 40 años. Se dividieron al azar, en 2 grupos de 8 personas cada uno para tratarlos con 2 productos diferentes. El primer grupo fue tratado con ácido clorhídrico al 18% y el segundo con la marca comercial Antivet.

Una vez organizados los grupos, se solicitó el permiso de consentimiento informado y firmado a cada paciente. Previo al tratamiento de la fluorosis, a cada uno se le realizó profilaxis dental, enseguida se utilizó aislamiento absoluto del órgano dental #15 al #25 con grapas #2ª de la marca Coltene y arco de Young.

Posteriormente se mezcla el ácido clorhídrico con piedra pómez dejando una pasta acuosa, se coloca en el diente y con la fresa de acrílico se inicia el procedimiento en el cual se realiza la micro abrasión para eliminar cráteres, escalones y otras malformaciones que limitan la micro abrasión; por último, se desactiva con bicarbonato de sodio con agua, se limpia la zona y se retira el aislamiento.

En algunos casos es necesario un blanqueamiento después del tratamiento para mejores resultados.

En el grupo de pacientes tratados con Antivet, también se realiza profilaxis dental y aislamiento absoluto, seguido de la aplicación del Antivet con torundas de algodón con movimientos circulares durante 5 minutos, y en caso de ser necesario se puede repetir 3 veces por diente. Finalmente se desactiva con la fórmula neutralizante y se enjuaga, y se retira el aislamiento.

**Tabla 1. Datos recolectados**

<p><b>Fluorosis dental</b> <b><i>Cualitativa ordinal</i></b> <b><i>Dependiente.</i></b></p>	<p>Lesión de la superficie de esmalte dental, caracterizada por una hipomineralización causada por el efecto de la ingesta prolongada de Detección de Índice TF (Thylstrup y Fejerskov) Dosis excesiva de fluoruros en la etapa de formación y mineralización dentaria y antes de la erupción especialmente antes de los primeros cinco años de vida (11).</p>
<p><b>Sexo y edad</b> <b><i>Cuantitativa discreta.</i></b></p>	<p>Condición orgánica, masculina o femenina. Femenino masculino cualitativa dicotómica. Tiempo de vida del paciente, contado a partir del día y año en que nació. Años cumplidos desde la fecha de su nacimiento.</p>
<p><b>Municipio de nacimiento</b> <b><i>Cuantitativa Nominal</i></b></p>	<p>Nombre del municipio donde nació el paciente según definición geopolítica y administrativa de cada nombre del municipio donde nació el paciente.</p>
<p><b>Tiempo de residencia en el municipio y ubicación de la residencia en los primeros 4 años de vida del paciente.</b></p>	<p>Años contados a partir del año en que inició a vivir en el municipio de estudio. Respuesta de la madre o cuidador del menor a pregunta específica de la encuesta.</p>
<p><b>Consumo agua de la llave sin hervir durante los primeros 4 años</b></p>	<p>Ingestión habitual, por el paciente de agua que se distribuye a la vivienda a través de la tubería del acueducto municipal, durante sus primeros 4 años de vida.</p>



Figura 2 - Procedimiento Ácido Clorhídrico

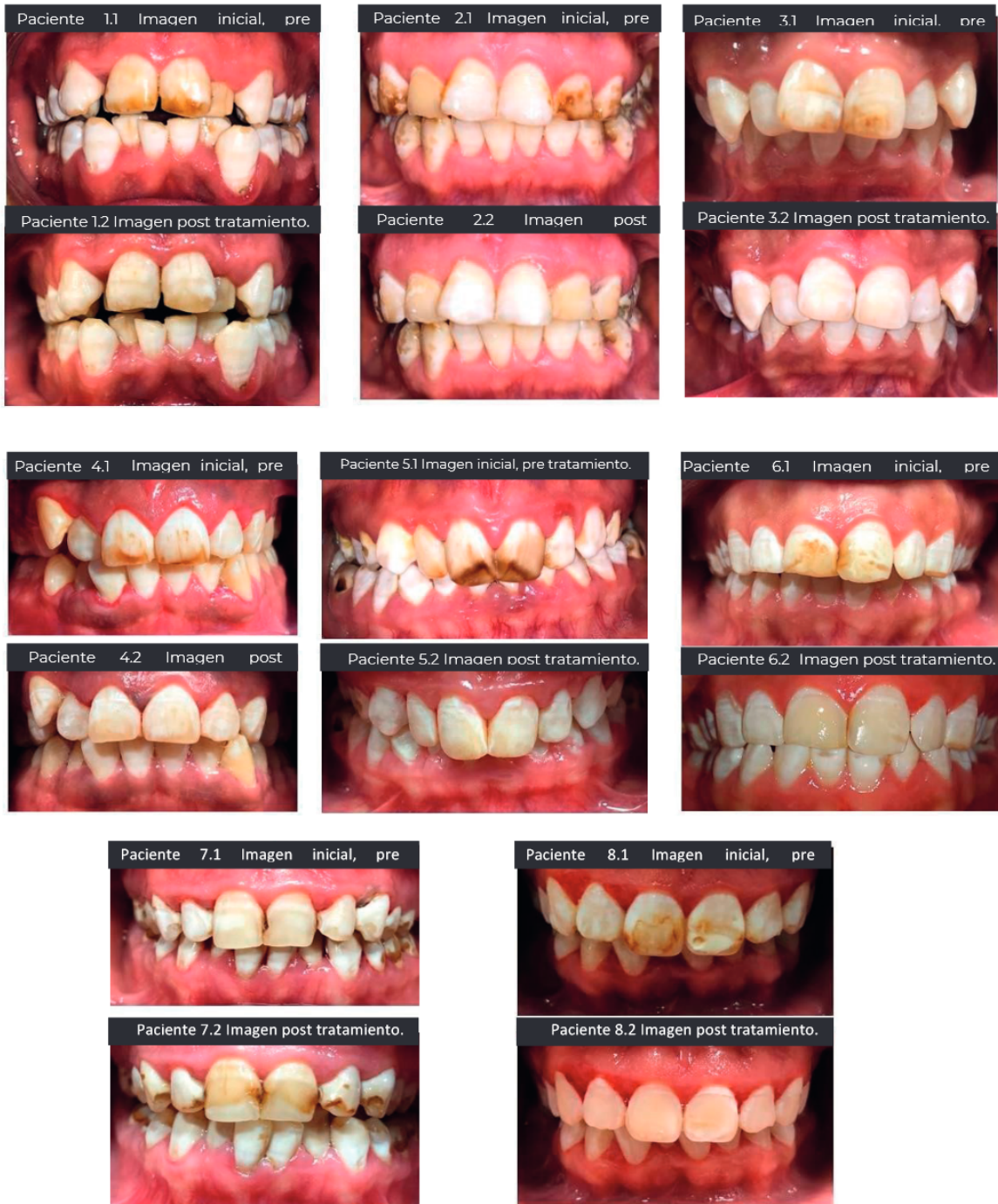
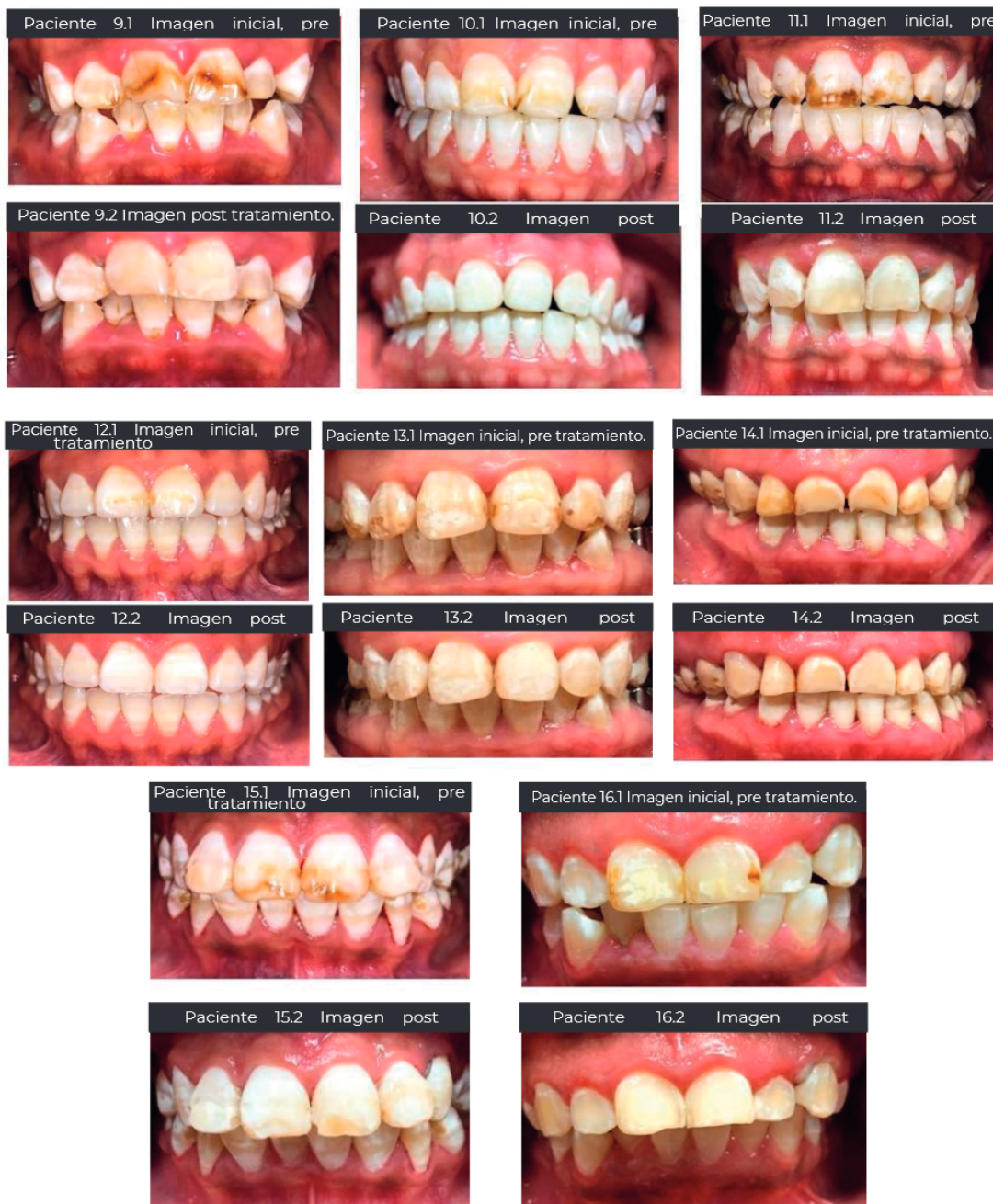
Figura 3 - Procedimiento Antivet.



### DISCUSIÓN

Los dientes fluoróticos que tienen grados elevados del índice TF, a partir del grado 4 es excelente con el método de eliminación con ácido clorhídrico al 18% sin embargo este no es tan

recomendado en grados menores, ya que no es necesaria tanta remoción de esmalte. Según el Dr. Espinosa R. Se puede realizar la microabrasión con ácido clorhídrico al 18% de la clasificación TF en cualquier grado.

El método más recomendado para eliminación de fluorosis en grados menores (50 micrómetros) es Antivet, ya que solo es requerido un desgaste de 10 a 30 micrómetros.

Una de las ventajas del ácido clorhídrico vs Antivet es el menor tiempo de trabajo y de costo más accesible; sin embargo, Antivet es excelente en la remoción de grados del 1 al 3 en la escala de TF.

El almacenamiento del Antivet, es más sencillo, por el contrario, el ácido clorhídrico por ser un elemento químico corroe estructuras de metal, por lo que se debe tener especial cuidado en el lugar de almacenamiento.

Una desventaja del ácido clorhídrico es que deben tomar serias medidas de seguridad, ya que la salpicadura de este lleva a la necrosis, por lo que se recomienda la utilización de barreras gingivales y protectores oculares.

## OBJETIVO

Aprender sobre el flúor y sus características, así como conocer los diferentes métodos para la eliminación de flúor en el consultorio dental. Señalar las indicaciones precisas para cada tipo de tratamiento según el grado de fluorosis en pacientes. Estudiar la relación del flúor en los dos tipos de tratamiento y dar a conocer al dentista cuáles son las posibles opciones para combatir este problema dental.

## CONCLUSIÓN Y RECOMENDACIONES

La fluorosis dental es causada por ingestas excesivas de flúor, el cual aparece en la formación del esmalte.

El uso del ácido clorhídrico es corrosivo, su aroma es penetrante y los cuidados con el paciente son mayores, ya que un mal uso al tener contacto con piel o mucosa creará necrosis.

El Antivet tiene desventajas de costo y disponibilidad, pero su ventaja es que brinda más seguridad en su manipulación.

El blanqueamiento dental en consultorio asociado a la microabrasión del esmalte se constituye en una opción para el tratamiento de la desarmonía del color existente en los dientes que presentan pigmentaciones sistémicas o fluorosis dental.

Los resultados con el blanqueamiento en consultorio son inmediatos, de forma que el profesional dispone de un control total sobre la aplicación del gel blanqueador en áreas y dientes específicos.

La microabrasión del esmalte es un tratamiento simple, con costo relativamente bajo, que remueve las manchas superficiales del esmalte con preservación de la estructura dental. Es importante conocer la clasificación de fluorosis y realizar el diagnóstico para elegir el tratamiento o sustancia adecuada.



Atribución-NoComercial-CompartirIgual 4.0 Internacional (CC BY-NC-SA 4.0) (BY) Usted debe dar crédito de manera adecuada, brindar un enlace a la licencia, e indicar si se han realizado cambios. Puede hacerlo en cualquier forma razonable, pero no de forma tal que sugiera que usted o su uso tienen el apoyo de la licenciante. (NC) Usted no puede hacer uso del material con propósitos comerciales. (SA) Si remezcla, transforma o crea a partir del material, debe distribuir su contribución bajo la misma licencia del original.

## Referencias bibliográficas

- Elsa María Acosta Enriquez y Ennio Hector Carro Hernandez. (Junio 2021). Fluorosis. Antivet contra Ácido Clorhídrico. *Odontología Vital*, 1, 7.
- Narro Robles, J., Meljem Moctezuma, J., Kuri Morales, P., Velasco González, M. G., González Roldán, J. F., Ruiz Matus, C., Mancha Moctezuma, C., Jiménez Corona, M. E., & Díaz Quiñonez, J. A. (2015). *Patologías Bucales (SIVEPAB) 2015 - gob.mx*. Retrieved April 23, 2022.
- Salud Mexicana, S. de. (2015). Norma Oficial mexicana NOM-013-SSA2-2015. - amic dental. Para la prevención y control de enfermedades bucales. NORMA013. Retrieved April 23, 2022, Manual para el uso de fluoruros dentales en la República Mexicana. Secretaría de Salud. 2006.
- Ham CC, Hart TC, Dupont BR, Chen JJ, Sun X, Quian Q. Moning human enamelin DND, chromosomal localization and analysis of expression during tooth development. *J Dent Res* 2000; 73 (4): 912-9.
- Finchom AG, Simmer JP. Amelogenin, proteins of developing dental enamel. *Ciba Found Symp* 2000; 205: 118-30.
- Dean H. Classification of mottled enamel diagnosis. *J Am Dent Assoc*. 1934; 21:1421-1426.
- Young MA. Dental health education-whither? *J Am Dent Assoc*. 1963 Jun; 66:821-4 (Deán 1934). Colaborando en Jackson 1975) Young (1963).
- Salgam AM, Ozbaran HM, Salgam AA. A comparación of mesio distal Crown dimensions of the permanent teeth in subjects with and without. Fluorosis. *Eur J Orthod*: 2004 JUN; 26(3): 279-81.
- Espinosa R. Análisis químico del esmalte fluorótico. *Odontologia Actual*. 194b; Año II N° 9:7-11
- Diamond M. Anatomía Dental. Ed.2.Mex:Uthea.1962 Eager J. Denti di Chiaie teeth (Chiaie teeth). *US Pub Health*. 1901.Rep 16:2576
- Cutress TW, Suckling GW. Differential diagnosis of dental fluorosis. *J Dent Res* [Internet]. 1990;69:714-720; discussion 721. Available from: <https://www.ncbi.nlm.nih.gov/pubmed/2179334>
- Norma Oficial Mexicana para la prevención y control de enfermedades bucales. Nom 013-ssa2-21 de enero 1994- 1999
- Largent EJ (1961). Fluorosis the health aspects of fluorine compounds Columbus Ohio State Univ. Press. Logan WHEY Kronfeld R. Chronology of the human dentition, J.A.D.A. 1933; 20:379
- Yoon SH, Brudevold F, Gardner DE y Smith FA. Distribution of fluoride in teeth from áreas with different levels of fluoride in the water supply. *J Dent Res*. 1960;39:845-56.
- Aoba T. Fejerskov O. Dental fluorosis: chemistry and biology: *Crit Rev Oral Biol Med*. 2002;13 (2): 155-70.
- Osborn JM, Tencate AR. Dentine sensitivity. En: *Advances dental histology*. 4ed. Bristol: Editorial Wright PSG; 2003.p. 109-17. (Sat Chell PG y Cols 2002).
- Young MA. Dental health education-whither? *J Am Dent Assoc*. 1963 Jun; 66:821-4
- Fejerskov O, Thylstrup A, Larsen M. Clinical and structural features and possible pathogenic mechanisms of dental fluorosis. *Scand J Dent Res*. 1977;85:22-30
- Rugh A. Impact of orthognathic surgery on normal and abnormal personality dimensions: A " years follow up study of 61 patients *Am: J. Orthod. Dentofac*. Orthop: 1990; 98:313-222
- McInnes J. Removing Brown stain from teeth: *Ariz Dent. J*. 1966 May 15;12(4): 13-5
- Espinosa R. Tratamiento de la fluorosis dental y su relación con los diferentes grados. *Odontologia Actual*. 1995b; Año II, N°8:7-15
- Espinosa R. Tratamiento de la fluorosis dental y su relación con los diferentes grados. *Odontologia Actual*. 1995b; Año ii, N°8:7-15
- Espinosa R. Esmalte fluorótico: Análisis al microscopio electrónico. *Odontologia Actual*. 1995d Sep-Oct;7-12
- Salgam AM, Ozbaran HM, Salgam AA. A comparación of mesio distal Crown dimensions of the permanent teeth in subjects with and without. Fluorosis. *Eur J Orthod*: 2004 JUN; 26(3): 279-81. 25.