Dentinogénesis imperfecta tipo II: Reporte de caso de dos pacientes de un mismo grupo familiar

Dentinogenesis imperfecta type II: Case report of two patients from the same family group

María Eleonor Vélez León, Universidad Católica de Cuenca-Ecuador, Ecuador, eliovelez@hotmail.com
María José Fernández Siguencia, Ministerio de Salud Pública del Ecuador, Ecuador, siguenciafernandez.majo@hotmail.com

RESUMEN

Introducción: *La dentinogenesis imperfecta (DI) se ha definido como una alteración hereditaria de carácter autosómico dominante, que se origina durante la etapa de histodiferenciación en el desarrollo dental, es un tipo de displasia del tejido dentinario que afecta la estructura de la dentina de una o ambas denticiones. Las complicaciones de la DI tiene un fuerte impacto en la calidad de vida de los pacientes ya que la parte funcional, estética y fonética se suelen encontrar afectadas y representan un reto importante para el tratante. El diagnóstico precoz y el tratamiento adecuado son necesarios para lograr mejores resultados funcionales y estéticos, minimizar las deficiencias nutricionales y trastornos psicosociales, permitiendo así mejorarla calidad de vida de la persona.* ***Objetivo:*** *Determinar el tipo de dentinogenesis, la relación familiar, y las características clínicas de cada paciente.* ***Métodos:*** *Acuden a la clínica de Odontología de la Universidad Católica de Cuenca, dos Hermanos procedentes de la ciudad de Cuenca-Ecuador, de las edades de 5 y 6 años respectivamente, por presentar múltiples lesiones cariosas, se puede evidencia destrucción generalizada del remanente coronario y pérdida prematura de las piezas dentales. Después de realizar el diagnóstico clínico y radiográfico, historia familiar, se estableció el diagnóstico de dentinogenesis imperfecta tipo II.* ***Conclusión:*** *es de gran importancia el diagnóstico oportuno y temprano de la dentinogenesis imperfecta para un tratamiento adecuado, debido a que la DI, afecto de mayormente a la dentición temporal, es fundamental las visitas al odontólogo, ya que este podrá diagnosticar tempranamente la patología y evitar grandes daños.*

PALABRAS CLAVE

Dentinogenesis imperfecta; Dentina opalescente; Etiología, Caries dental, Dentina, Genética, Anomalías dentales, Anomalías congénitas.

ABSTRACT

Introduction: *Dentinogenesis imperfecta (DI) has been defined as a hereditary alteration of autosomal dominant character, which originates during the stage of histodifferentiation in dental development, is a type of dysplasia of dentinal tissue that affects the dentine structure of one or both dentitions.*
The complications of ID have a strong impact on the quality of life of patients since the functional, aesthetic and phonetic part are usually affected and represent an important challenge for the trafficker. Early diagnosis and adequate treatment are necessary to achieve better functional and aesthetic results, minimize nutritional deficiencies and psychosocial disorders, thus improving the quality of life of the person. ***Objective:*** *To determine the type of dentinogenesis, the family relationship, and the clinical characteristics of each patient.* ***Methods:*** *Two brothers coming from the city of Cuenca-Ecuador, ages 5 and 6 years old, come to the Odontology clinic of the Catholic University of Cuenca, respectively, for presenting multiple carious lesions. Generalized destruction*

of the coronary remnant and premature loss of teeth. After performing the clinical and radiographic diagnosis, family history, the diagnosis of dentinogenesis imperfecta type II was established. ***Conclusion:*** *the timely and early diagnosis of dentinogenesisimperfecta is of great importance for an adequate treatment, because the ID, affected mainly by the primary dentition, is fundamental visits to the dentist, since this will be able to diagnose the pathology at an early stage. Avoid big damages.*

KEY WORDS
Dentinogenesisimperfecta; Opalescent dentine; Ethiology, Dentine, Genetics, Tooth Abnormalities, Congenital Abnormalities

Recibido: 11 junio, 2019
Aceptado para publicar: 27 de febrero, 2020

INTRODUCCIÓN

La morfología dental revela tres tejidos duros y únicos: esmalte, dentina y cemento, estos se encuentran cubriendo todo el diente en toda su extensión, el esmalte y la dentina los cuales junto con el cemento en la porción radicular rodean la pulpa un tejido rico en vasos y fibras nerviosas(1). El desarrollo dental durante la odontogénesis se da como resultado de varias interacciones entre el epitelio oral y el tejido mesenquimático subyacente. Durante el proceso son posibles cambios que interrumpen la formación normal de los dientes, interrumpiendo histodiferenciación, aposición y calcificación (2). Existen factores etiológicos que interfieren en el desarrollo normalestos pueden ser hereditarios o genético-ambientales dando como resultado alteraciones en el esmalte (amelogénesis), la dentina (dentinogénesis) o todo el órgano dental, el tipo de alteracióndependerá de la etapa en la que se presente durante el desarrollo embriológico (3).

La DI es descrita como una alteración hereditaria autosómica dominante, que se origina durante la etapa de histodiferenciación en el desarrollo dental Los genes implicados en la dentinogénesis (DSPP) son muy específicos para los dientes, por lo que sus mutaciones producen alteraciones dentales no sindrómicas (3,4).

La DI se origina debido a una alteración en los alelos cromosómicos que forman dentina, más específicamente en el cromosoma 4q12-q2.(5) La condición puede ser causada por una deficiencia de la proteína II de la matriz dentinaria (DMPII) que participa activamente en el proceso de mineralización dentinaria(5,6)

Una adecuada mineralización necesita de una buena diferenciación celular y cantidad adecuada de odontoblastos que produzcan la matriz orgánica estas permiten iniciar la mineralización y los procesos de aposición de la materia inorgánica, al presentarse una mutación en el factor que activa a los odontoblastos, seguido de alteraciones en la síntesis de colágeno, esto da como resultado una matriz de dentina defectuosa que afecta la forma y el tamaño de los cristales de apatita y a su vez alterando la estructura de la dentina(7).

Se encuentra una prevalencia aproximada de 1:6.000 a 1:8.000 sin predilección de sexo o raza (3,7,8). Este desorden fue clasificado del 1973 por Shields y cols en tres tipos (Tabla 1).

El cuadro clínico de la dentinogenesis imperfecta es uno en el cual los dientes temporales y permanentes son de color marròn rojizo a gris opalescente. Después de que la primera dentición esta completa el esmalte a menudo se separa del borde incisal de los dientes anteriores y de la superficie oclusal de las piezas posteriores (9). Radiográficamente se suelen observar raíces delgadas y coro-

Tabla 1: Clasificación de Shields y cols.

Dentinogénesis tipo I	Llamada también osteogénesis imperfecta asociado con dentinogénesis imperfecta.
Dentinogénesis tipo II	(Dentina opalescente), similar a la dentinogénesis tipo I, pero sin estar asociado a una enfermedad sistémica
Tipo III o Brandywine	Se encontró aislada en esta población en el sur de Maryland, Estados Unidos.(6)

Fuente propia

nas bulbosas. La cámara pulpar es pequeña o suele estar ausente por completo y los conductos radiculares son pequeños en forma de cinta (10,11). El propósito de este informe es mostrar las características clínicas y radiológicasde los dos casos de dentinogénesis imperfecta dentro del mismo grupo familiar.

La DGI-2 sigue un patrón de herencia autosómico dominante. Por lo que un niño de un progenitor afectado tiene un 50% de posibilidades de heredar la enfermedad (12).

REPORTE DE CASOS:

Dos Hermanos procedentes de la ciudad de Cuenca-Ecuador, fueron referidos a la clínica de Odontología de la Universidad Católica de Cuenca. Para ese momento la edad de las pacientes era de 5 y 6 años respectivamente. Acuden a la consulta por presentar múltiples lesiones cariosas. Al examen clínico se puede evidenciar la destrucción del remanente coronario de manera generalizada en los dos niños y pérdida prematura de órganos dentarios. Los niños no presentan hábitos dañinos, se observa adecuada higiene para elcuidado de la salud oral, aunque la destrucción temprana de las piezas dentales no solo está asociado a caries si no que se observa características clínicas compatibles con DI II, no asociada a osteogenesis imperfecta, el diagnostico ideal al ser un trastorno hereditario autosómico dominante es un mapeo genético, la ciudad no cuenta con un laboratorio que realice el estudio, gracias a las características y condiciones clínicas visibles se diagnosticó la patología-.

El grupo familiar de estos niños está compuesto por el padre, la madre y 3 niños de 9, 7 y 6 años de edad. El padre y la madre se en-

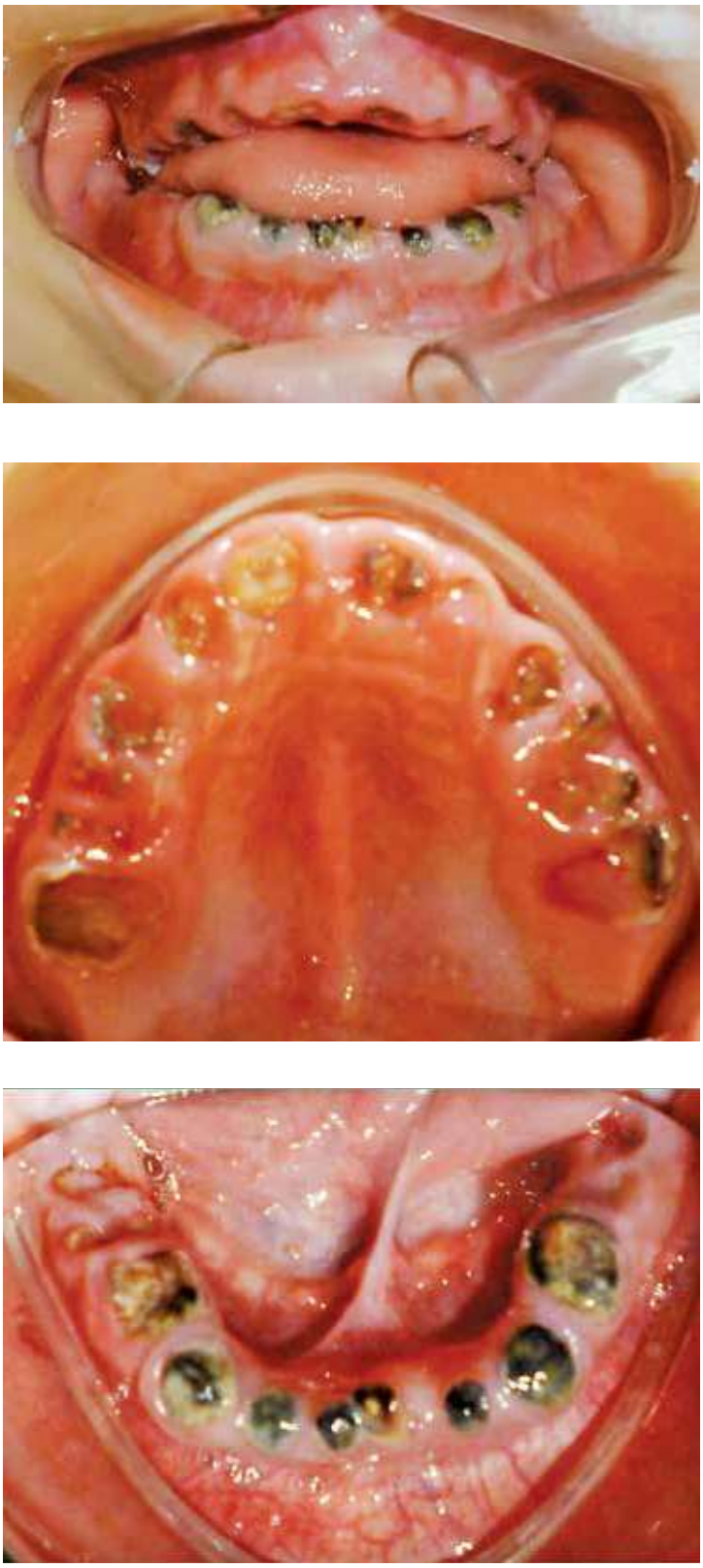

Figura 2: Fotografía intraorales.

cuentran separados y han mostrado muy poco interés por el tratamiento Odontológico de los niños. Esta situación dificulta la indagación detalladaacerca de los antecedentes familiares y la examinación a todo el grupo familiar, sin embargo al realizar una entrevista corta el padre nos informó que los niños tienen una hermana la cual presenta destrucción generalizada de las piezas dentales a temprana edad, y el padre también presento perdida prematura de las piezas dentales de manera temprana, no obstante no reportan otros antecedentes familiares, a pesar de los inconvenientes se ha podido continuar con el tratamiento y seguimiento de los dos niños.

CASO 1

Paciente de sexo masculino de 5 años 4 meses de edad. Su madre relata que el niño sufre de episodios de amigdalitis y bronquitis repetitivos, dentro de los antecedentes médicos. No manifiesta antecedentes de enfermedades sistémicas o hábitos parafuncionales.

Al examen clínico general se observa biotipo braquiocefálico, pérdida de la dimensión vertical e inactividad muscular (Fig. 1). Peso 21 kg y talla 110 cm, dándonos un índice de masa corporal de 17.4, el cual se encuentra por debajo del peso normal.

A la exploración clínica intraoral se observó: mala higiene bucal, gingivitis papilar generalizada, presencia de placa dentobacteriana, fórmula dental temporal completa, A nivel dental encontramos códigos ICDAS 6 en las piezas 55, 54,53,52,51,61,62,63,64,65,75,74,73,72,7181,82,83,84,85, con pérdida absoluta del remanente coronario en todas las piezas por procesos cariosos activos, en los restos radiculares superiores se puede observar una coloración marrón rojizo

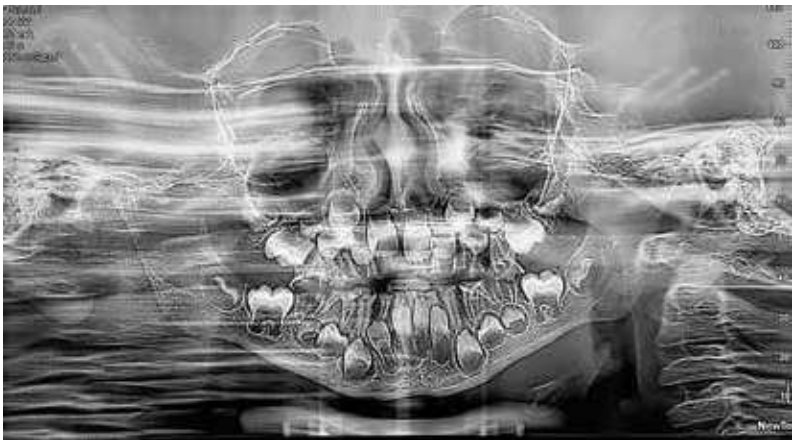

Figura 3: Radiografía panorámica

Figura 4: Fotografía final

(Fig. 2) . Estos procesos cariosos y destrucción temprana de todos los remanentes coronarios nos hacen pensar que existe una condición sistémica asociada a la caries que aceleró la perdida de los órganos dentarios.

En la radiografía panorámica se observó la articulación temporomandibular en su desarrollo normal y la fórmula dental permanente completa. Las raíces de los órganos dentarios temporales son delgados y las cámaras pulpares de los primeros molares permanentes superiores como inferiores muestran una cámara pulpar “achatada” (Fig. 3)

Luego de la extracción de todos los focos infecciosos, a los controles se puede observar la erupción de las piezas permanente con la dentina opalescente. (Fig.4).

CASO 2

Paciente de sexo femenino de 6 años y 8 meses de edad. No manifiesta antecedentes de enfermedades sistémicas o hábitos parafuncionales.

Examen clínico, la paciente presenta biotipo facial braquicéfalo con perfil convexo. Al examen intrabucal se observa presencia de dentición mixta, alteración de

Fotografías 5: Fotografía intraorales

estructura y color de los órganos dentales presentes, con un aspecto opalescente de color amarillo-café generalizado, mordida cruzada en caninos, no se observan alteraciones en la palpación muscular ni articulación temporomandibular. En la zona de tejidos blandos se observa fenestracion apical a nivel de las piezas 74 y 84. A nivel dental encontramos códigos ICDAS 6 en las piezas 55,54,53,62,63,64,65,75,74,84,85. (Fig.5).

Radiográficamente podemos observar vías respiratorias permeables, múltiples restos radiculares, lesiones cariosas extensas, retraso en el proceso de erupción 2.1, agenesia de la pieza 34 y retracción de las cámaras pulpares de los primeros molares permanentes con mayor radiopacidad (Fig.6), (Fig.7).

DISCUSIÓN

Al referirnos desde el punto de vista clínico, las características de la DI tipo II de la dentición primaria como permanente son similares en las dos denticiones. Se muestra un aspecto opalescente característico, con una rara translucidez, variando de un color amarillo café generalizado a gris opalescente-Los pacientes presentan esta característica más notoria en la dentición primaria. Esto coincide con Majorana et(13), que afirma que la coloración amarilla / marrón es más frecuente en los dientes primarios debido a la dentina anormal subyacente y escaso espesor del esmalte.

Arcos et al. y Trejos et al.(9,14), Informan que DI tipo II sólo afecta a la dentina sin mostrar ninguna afectación ósea, y que la dentición primaria se ve afectada gravemente, lo que coincide con la presentación clínica de nuestros pacientes.

PaiAnuradha(14) afirma que en la DI la dentina afectada tiene me-

Figura 5: Fotos intraorales.

nos de calcio (Ca), fósforo (P), de magnesio, una mayor relación Ca: P, y mayor contenido de agua, es por esto que stas piezas son poco resitentes a la fractura. Esta teoría puede sustentar la pérdida prematura de nuestro primer paciente, que a muy temprana edad ya presento perdida prematura de los órganos dentales, claro esto asociado a la presencia de caries.

CONCLUSIONES

Los exámenes radiográficos intraorales y, en asociación con una anamnesis correcta, incluyendo la historia de fracturas y los antecedentes familiares, permiten un diagnóstico presuntivo de DI y su tipo. Sin embargo, para el diagnóstico definitivo, es estrictamente necesario un estudio genètico que en nuestro caso no lo pudimos realizar ya que en nuestra ciudad de residencia no lo realizan.

El diagnóstico oportuno y un tratamiento adecuado es de suma importancia para prevenir la morbilidad psicológica y funcional para el paciente. La mayor parte de los casos afectados con la DGI requieren una planificación interdisciplinaria integral dictada por la edad en el momento de la presentación, la presentación clínica, la cantidad de morbilidad, las expectativas del paciente, y los recursos.

ECUADOR

BIBLIOGRAFÍA

1. Kawashima, N., and Okiji, T. Odontoblasts: Specialized hard-tissue-forming cells in the dentin-pulp complex. CongenitalAnomalies, 2016; 56:144–153. Disponible en: 10.1111/cga.12169.

2. Mason E Sweat, WenjieYu, Steve Eliason, and Brad A Amendt. A Sox2-Lef-1 ProteinInteractionInhibits Lef-1 TranscriptionalActivity and WNT SignalingDuringOdontogenesis. FASEB J.April 2017; 31(7):43-48 Disponible en: http://www.fasebj.org/content/31/1_Supplement/743.8.short

3. Martín-González J., Sánchez-Domínguez B., Tarilonte-Delgado M.L., Castellanos-Cosano L., Llamas-Carreras J.M., López-Frías F.J. et al . Anomalías y displasias dentarias de origen genético-hereditario. AvOdontoestomatol. 2012 Dic; 28(6):287-301. Disponible en: http://scielo.isciii.es/scielo.php?script=sci_arttext&pid=S0213-12852012000600004&lng=es.

4. Muñoz Gonzalo, Ojeda Fernanda, Sáez Víctor, Borie Eduardo, Borie-Echevarría Evelyn. DentinogenesisImperfecta: A Case Report of FivePatients in theSameFamilyGroup. Int. J. Odontostomat. 2016 Ago; 10(2):215-219.Disponible en: http://www.scielo.cl/scielo.php?script=sci_arttext&pid=S0718-381X2016000200005&lng=es.

5. Magdalena-San Martín, Leonie-Lamothe, Paula-Drexler, Raúl-Casamayou. Dentinogénesis imperfecta tipo ii: reporte de un caso. Órgano Oficial de la Asociación Latinoamericana de Odontopediatría. 2013 Dic; 3(2): 93-100. Disponible en: http://www.spo.com.pe/Publicaciones/alop/rev_alop_vol3_num2.pdf

6. Rodriguez, E.A., Terés, G.M., San Martín, B.W., et al. Dentinogenesis Imperfecta Tipo II. Caso Clínico. Oral. 2004; 5(15):pp224-226.

7. HernandezDonaji. Dentinogenesis Imperfecta: Reporte de un caso. Revista Odontologica mexicana. 2016 Dic;10(4):pp173-180.

8. Castro, Bonilla. Dentinogenesis imperfecta: reposte de un caso clínico y revisión literaria. Odontoogia vital. 2017 Jul;2(27):pp15-22.

9. Trejos. Revista Estomatología. Dentinogénesis imperfecta: reporte de un caso. Revista Estomatología 2007; 15(2):19-27. Disponible en: http://estomatologia.univalle.edu.co/index.php/estomatol/article/view/258/257

10. Montero Mirta. Alternativa en el tratamiento de la dentinogénesis imperfecta. Revista Cubana de estomatología. 2015 Jul;52(3):pp 374-382

11. Witkop, CJ. Hereditarydefects in enamel and dentin. Aeta GenetStatMed 1957;7(1):pp236-9. Disponible en: https://www.karger.com/Article/Pdf/150974

12. Martin J Barron, Sinead T McDonnell. Hereditary dentine disorders: dentinogenesisimperfecta and dentine dysplasia. Orphanet Journal of Rare Diseases. 2018 julio;3(31)

13. Majorana, A .;Bardellini, E .; Brunelli, PC; Lacaita, M .; Cazzolla, AP &Favia, G. Dentinogénesis imperfecta en niños con osteogénesis imperfecta: un estudio clínico y ultraestructural. Int. J. Paediatr. . Dent. 2010; 20(2):pp 112-8.

14. Arcos, HD; Yamamoto, A. y Trejo, P. dentinogénesis imperfecta: Reporte de Caso de la ONU. Rev. odontol. . Mex. 2006;10(4):pp173-80. [Enlaces] http://www.ijdr.in/article.asp?issn=0970-9290;year=2008;volume=19;issue=4;spage=357;epage=361;aulast=Bhandari

15. PaiAnuradha, Prasad R Shesha, Ramakrishna , Rao Raghoothama. Capdepont's Teeth - a Hereditary Dentin Defect: Case Report & Review. Int.J.Odontostomat. 2012 Ago; 6(2):229-234. Disponible en: https://scielo.conicyt.cl/scielo.php?script=sci_arttext&pid=S0718-381X2012000200018&lng=es. http://dx.doi.org/10.4067/S0718-381X2012000200018.

16. Beattie, M.L., Kim J.W, Gong S.G., et al. Phenotypic Variation in Dentinogenesisimperfecta/Dentin dysplasia Linked to 4q21. J Dent Res 2006; 85:329-333.

17. Delgado, A.C., Ruiz M., Alarcón, J.A., et al. Dentinogenesisimperfecta: The importance of early treatment. Quintessence Publishing Co; 2008:257-263.

18. Witkop, CJ. Hereditary defects in enamel and dentin. Aeta GenetStatMed 1957;7(1):236-9.

19. San Martín Magdalena, LamotheLeonie. Dentinogénesis imperfecta tipo II: Reporte de un caso. Revista de Odontopediatria latinoamericana. 2013; 3(2): 93-100.

20. Omaña1 Carlos, Jerez Elsy. Dentinogénesis imperfecta tipo ii. reporte de un caso. Acta bioclinica. 2014 junio; 4(7): 132-148.